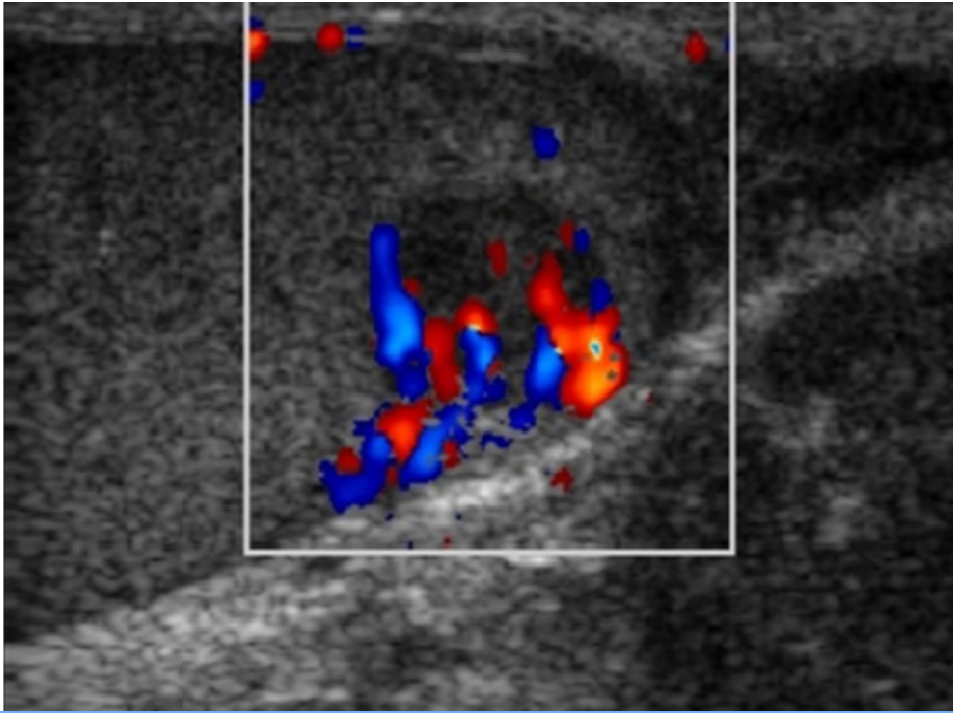


Ejemplo



TÍTULO: SIN FAMILIA

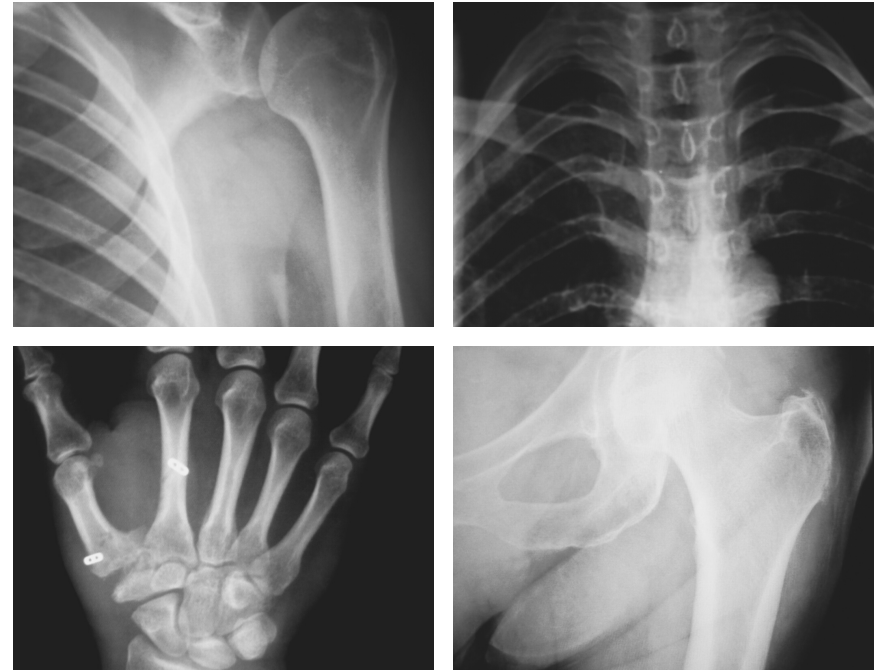
Dr Cáceres

Varón joven que consultó por aumento de tamaño doloroso del testículo derecho, de una semana de evolución, sin antecedente traumático, sin fiebre, hematuria ni síntomas miccionales. El tratamiento inicial con ciprofloxacino y antiinflamatorios no modificó los síntomas. La ecografía mostró una masa testicular de 3.1 x 2.36 cm, isoecoica, de contornos definidos y con áreas hipocógenas internas de bordes imprecisos.

De los marcadores tumorales: AFP era normal pero HGC y LDH elevadas.

La ecografía permite estudiar fácilmente la localización (intra o extratesticular) y las características de las masas escrotales, y ayuda a diferenciar inicialmente las de naturaleza quística (generalmente benignas) de las sólidas, que deben considerarse como una posible neoplasia. La aplicación del doppler-color mostró un aumento de vascularización en la zona (como en la mayoría de los tumores que alcancen un tamaño superior a 1,6 cm). Estos datos orientaban hacia un TGNS, circunstancia confirmada en la pieza de orquidectomía.

COLEGIO OFICIAL DE MÉDICOS DE CÁCERES



III Concurso de Imagen Radiológica

Plazo de envío del 1 de febrero hasta 1 de abril de 2021

Premios: 500€, 300€ y 200€

Participantes

Podrán participar todos los médicos colegiados en la provincia de Cáceres. Cada autor podrá presentar hasta un máximo de tres imágenes radiológicas o ecografías de casos clínicos.

Imágenes y texto

-Imagen original, sin modificación mediante programas externos y con texto explicativo a pie de página.

-Sin nombre de pacientes impresos en la misma ni en ningún otro lado que identifique al mismo.

-La fotografía deberá tener un tamaño de 20x25cm y calidad mínima de 1280x720 pixeles. Deberá enviarse impresa en papel fotográfico sobre cartón pluma. Deberá ir acompañada debajo por un pie de foto donde se especifique el título de la imagen y breve explicación del caso (letra Times New Roman, 12 puntos. No superior a 150 palabras)

La imagen junto al pie de foto deberá entregarse en dos formatos. Por una parte en pdf a la dirección escuelamedica@comeca.org e impresa en un sobre en la sede del Colegio de Médicos de Cáceres (Avda. Virgen de Guadalupe, 20. 10001 Cáceres) con un pseudónimo.

Al igual, y en el mismo sobre, esta vez cerrado, incluiremos uno de menores dimensiones donde se expondrá: pseudónimo, nombre completo del autor, lugar de trabajo, especialidad, número de teléfono y e-mail, datos que servirán para contactar con los ganadores una vez publicado el fallo del jurado.

Plazo

El plazo de envío es del **1 de febrero al 1 de abril de 2021**.

Jurado y valoración

Para la valoración de los trabajos presentados, se tendrá en cuenta el contenido científico de la imagen, la originalidad del caso y la relevancia clínica de la misma.

El jurado estará compuesto por profesionales altamente cualificados para la evaluación de dichas imágenes.

El mismo autor solamente podrá obtener uno de los premios del jurado

Exposición

Todas las imágenes serán expuestas en la cafetería del Colegio de Médicos de Cáceres (Avda. Virgen de Guadalupe, 20) desde el **12 al 30 de abril de 2021**. Además, el Colegio de Médicos editará un libro en formato digital con ISBN en el que participarán todos los trabajos presentados.

Premios

Primer premio: **500 euros**

Segundo premio: **300 euros**

Tercer premio: **200 euros**

Patrocinado por Banco Sabadell

“ Queremos reconocer tu labor investigadora y tu trabajo