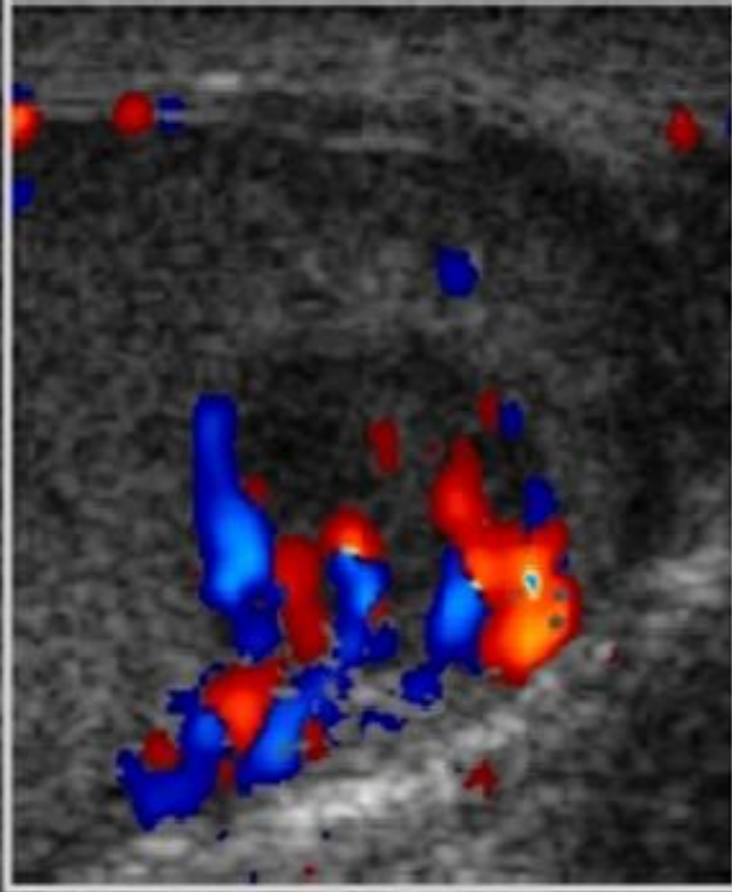


I CONCURSO IMAGEN RADIOLÓGICA

COLEGIO OFICIAL DE MÉDICOS DE CÁCERES 2019



TÍTULO: SIN FAMILIA

Dr Cáceres

Varón joven que consultó por aumento de tamaño doloroso del testículo derecho, de una semana de evolución, sin antecedente traumático, sin fiebre, hematuria ni síntomas miccionales. El tratamiento inicial con ciprofloxacino y antiinflamatorios no modificó los síntomas. La ecografía mostró una masa testicular de 3.1 x 2.36 cm, isoecoica, de contornos definidos y con áreas hipoecógenas internas de bordes imprecisos.

De los marcadores tumorales: AFP era normal pero HGC y LDH elevadas.

La ecografía permite estudiar fácilmente la localización (intra o extratesticular) y las características de las masas escrotales, y ayuda a diferenciar inicialmente las de naturaleza quística (generalmente benignas) de las sólidas, que deben considerarse como una posible neoplasia. La aplicación del doppler-color mostró un aumento de vascularización en la zona (como en la mayoría de los tumores que alcancen un tamaño superior a 1,6 cm). Estos datos orientaban hacia un TGNS, circunstancia confirmada en la pieza de orquidectomía.