EXTREMADURA MÉDICA
ÓRGANO DE EXPRESIÓN DE LAS SOCIEDADES MÉDICAS DE EXTREMADURA

CONSEJO DE DIREC CIÓN
Fuentes Otero, Fernando *Presidente*
Millán González, Javier *Vicepresidente*

CONSEJO EDIT ORIAL
Bajo Gómez, Roberto
Bas Santacruz, Andrés
Bureo Dacal, Pedro
Caro Fernández, Andrés
Cavacas Hurtado, Tomás
Fernández de Soria Pantoja, Rafael
Fernández Lázaro, Jose Antonio
García Castañón, Inmaculada
García de Vinuesa, Germán
Granado Flores, Manuel
González Carpio, Román
Melón Pérez, Julio
Ortiz Cansado, Avelino
Pérez Miranda, Manuel
Pérez de la Vacas, Juan
Rayo Madrid, Juan Ignacio
Tellez de Peralta, Francisco
Urra García, Fernando
Vegas Rodríguez, Javier
Vergeles Blanca, Jose María

COMITÉ DE RED ACCIÓN
Bureo Dacal, Juan Carlos
Castañar Jover, Ana
Castrejón, Lorenzo
Muriel Gallego, Lorenzo
Sánchez Correa, Miguel A.

COMITÉ CIENTÍFIC O
Barquero Murillo, Francisco
Becerra Becerra, Alberto
Buitrago Ramírez, Francisco
Campillo, Jose Enrique
Cardenal Murillo, Javier
Carramiñana Barrera, Francisco
Casado Naranjo, Ignacio
Castillo Gómez, José
Cordero Montero, Pilar
Durán Herrera, Carmen
Entrenas Costa, Luis
García de Andoain, Jose María
González Páramo Martínez, María
Hernández Antequera, Eugenio
Herráez García, Jacinto
Igual Fraile, Dimas
López Mínguez, Jose Ramón
Márquez Pérez, Francisca Lourdes
Marcos Gómez, Gonzalo
Monterrey Mayoral, Jesús
Montes Ramírez, Jose María
Moya Toledo, Rosa
Muriel Sardiña, Eduardo
Navas Acosta, Adolfo
Pacheco Salguero, Diego
Padilla, Carmen
Pérez de Colosía, Victor
Pérez Miranda, Manuel
Rincón Rodera, Paloma
Roberto Domínguez, Daniel
Saenz Aranzubia, Pedro
Sánchez de Cos Escuin, Julio
Sánchez Montero, Fausto
Sánchez-Satrústegui Fernández, José Félix
Sanz Marca, Antonio
Torres, María Dolores

SEDE
Ilmo. Colegio Oficial de Médicos
Avd. de Colón, 21
06005 BADAJOZ

Diseño y maquetación:
Punto & Aparte
pyaparte@wanadoo.es

Impr ime:
I.G. Aprosuba-3
Badajoz

número 3

sumario



ORIGINALES
Aplicaciones clínicas de la fotoferesis

REVISIÓN CLÍNICA
Neumonía por legionella

CASOS CLÍNICOS
Pancreatitis aguda recurrente
Ileobezoar

CASO ELECTROCARDIOGRÁFICO

CASO RADIOLÓGICO

EXTREMADURA
MÉDICA

Fotoferesis

En el numero actual de esta Revista, aparece un articulo sobre la fotoféresis extracorpórea (FET), de Vagace JM y cols del HIC-UNEX .Esta técnica , relativamente nueva y considerada como inmunoreguladora, esta basada en la accion del psoraleno y la luz ultravioleta sobre celulas mononucleares recogidas por aféresis y reinfundidas al paciente. La técnica se describe con detalle en el mencionado articulo.

Aunque primariamente utilizada en el tratamiento de linfomas T cutáneos, posteriormente se ha empleado tambien fundamentalmente en enfermedades autoinmunes (esclerodermaia, artritis reumatoide, miastenia gravis etc), para frenar la reacción injerto contra huésped y contra el rechazo de organos. Es decir , en procesos mediados por células T. Estos procesos implican unas veces proliferacion reactiva,otras reacciones autonomas desmesuradas, y otras autocitotoxidad , todas ellas unidas casi siempre a la producción de citoquinas con efectos indeseables.

Los modernos tratamientos inmunosupresores se basan en la triada ciclosporina-azatioprina-prednisona con la adicion ó no de anticuerpos monoclonales, que han mejorado dramaticamente la supervivencia en este tipo de patologías.Sin embargo, estos regímenes de inmunosupresion no específica, llevan al huesped-paciente a un elevado riesgo de infecciones oportunistas y desarrollo de tumores.

La FET es una técnica a la que no se le conoce toxicidad (aunque no carezca totalmente de riesgos , pues implica realizar una aféresis, posibilidad de infección de una via ó catéter etc) , pero desde luego sin mielosupresion , mucositis etc y por lo tanto lejos de las complicaciones de la inmnusupresion farmacológica. No es de extrañar que frente a la triada mencionada, se busquen técnicas que bien aisladas ó en conjunción con ella (disminucion de dosis farmacológicas), traten de disminuir los efectos colaterales mencionados.

El mecanismo inmunomodulador de la FET no es bien conocido. La fijación del psoraleno al DNA de las celulas mononucleadas y su activacion por la luz ultravioleta, llevan a la apoptosis de muchas de estas células en el plazo de pocos dias.Se ha observado que junto a la disminución de celulas T se segregan mediadores inflamatorios como la IL-6 y el factor de necrosis tumoral alfa que afectan a toda la población inmune.Tambien es posible que la FET altere el receptor T asociado con el clono T expandido.Muy recientemente se ha descrito que la FET produce tambien peroxidacion lipidica por mecanismo no enzimatico.

La FET se encuentra hoy en el intento de sumarse al control de procesos patológicos T con el fin de tratar de controlar las enfermedades mencionadas, que muchas veces no responden a los tratamientos convencionales y otras veces si lo hacen , es demasiado el tributo que hay que pagar en ocasiones.

Además de la falta de toxicidad , no es una técnica cara (no exiten estudios fármacoeconomicos que apoyen el empleo de la FET) y excepto en el tratamiento de la eritrodermia generalizada del Síndrome de Sezary donde esta demostrada su utilidad, en el resto de procesos no hay aun indicaciones especificas por tratarse de casos aislados y no existir estudios randomizados.

De cualquier forma y en tanto se realizan más estudios,creemos que en un Hospital como el nuestro era un arma terapeutica que debiamos conocer e incorporar y con ello tratar de mejorar la vida de algunos de nuestros pacientes.

Roberto Bajo Gomez
Profesor Titular de Hematologia Vinculado de la UNEX.

Aplicaciones clínicas de la fotoferesis

José Manuel Vagace Valero, Nieves Alonso Escobar, Yolanda Cabanillas Nuñez, Luisa Vargas Perez [1], Josefa Melero Ruiz [1], Teresa Peinado Clemens, Diego de Argila Fdez –Durán [2], José Miguel Morán Penco [3], Roberto Bajo Gomez [4], José Pablo Fernandez-Cavada, Manuel Perez Miranda [4].

Servicio de Hematología, [1] Sección de Inmunología, [2] Sección de Dermatología. HIC.
[3] Unidad de Experimentación Animal, [4] Cátedra de Patología y Clínica Médica. UNEX.

FINANCIACIÓN DEL TRABAJO

Proyecto de investigación financiado por el II Plan Regional de Investigación, Desarrollo Tecnológico e Innovación de Extremadura (2001-2004). Consejería de Educación Ciencia y Tecnología. Junta de Extremadura.

INTRODUCCIÓN

La fotoféresis o fototerapia extracorpórea (FEC) es un procedimiento terapéutico basado en el efecto biológico del psoraleno y la radiación ultravioleta sobre las células mononucleares recogidas mediante aféresis y reinfundidas posteriormente al paciente[1]. La FEC se utilizó por primera vez con éxito para el tratamiento del linfoma T cutáneo[2]. En los últimos años la técnica se está evaluando como una opción terapéutica en el tratamiento del rechazo del trasplante de órgano sólido, en la enfermedad injerto contra huésped (EICH) y en otros procesos autoinmunes refractarios al tratamiento inmunosupresor. Los linfocitos T que originan estos procesos, mediante este procedimiento terapéutico, son eliminados por el organismo a través de la generación de una respuesta inmune celular específica que, a diferencia de otros inmunosupresores, preserva la integridad del sistema inmune del paciente[3]. El propósito de este trabajo es realizar una puesta al día sobre este tratamiento que hemos incorporado recientemente al arsenal terapéutico de nuestro Hospital.

El procedimiento de fotoféresis: (figura 1)

Con una máquina de aféresis de flujo continuo se obtiene un concentrado de células mononucleares del paciente (100 – 150 ml) en un tiempo de dos o tres horas. El concentrado es diluido hasta un volumen final de 300 cc con salino y se le añade psoraleno (8-MOP) soluble a una concentración de 200 ng/ml. La mezcla se transfiere a una bolsa permeable a la radiación ultravioleta y se somete a radiación UVA a una dosis total de 2 Julios /cm2 en un tiempo aproximado de 15 min. Finalmente se infunde el concentrado al paciente.

El procedimiento se repite 2 días consecutivos cada 2 o 4 semanas según la patología a tratar[4].

Coste del procedimiento: El coste estimado de cada proceso se calcula en unos 100 Euros

Tolerancia clínica: La fotoféresis no produce citopenias, no produce inmunosupresión, ni es mutagénica. No se han comunicado hasta la fecha efectos secundarios severos ni episodios infecciosos relacionados con el tratamiento, solamente escalofríos o fiebre relacionada con la infusión en menos del 4 % de los casos tratados[5].

Indicaciones de la Fotoféresis: (tabla 1)

La FEC es tratamiento de primera línea en el Linfoma T cutáneo

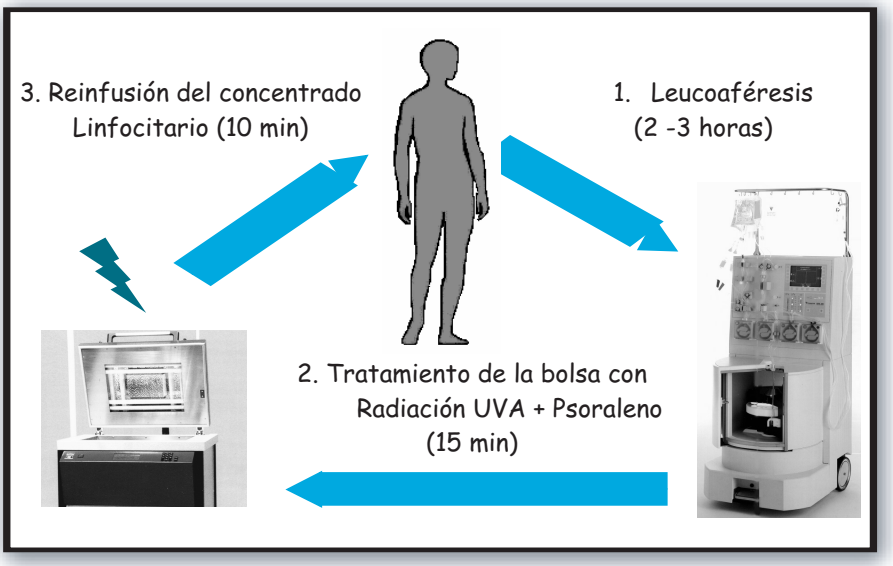

Figura 1
El proceso de la fotofereis en 3 tiempos

eritrodérmico; en el resto de los casos se aplica actualmente a pacientes refractarios o que no toleran el tratamiento inmunosupresor. La alergia al psoraleno es la única contraindicación absoluta del procedimiento. (tabla 2)

Mecanismo de acción de la Fotoféresis:

¿Cómo actúa el psoraleno?

Los psoralenos son furocumarinas inertes que cuando se exponen a la radiación ultravioleta-A se activan durante milisegundos formando enlaces covalentes entre dos bases pirimidínicas, intercalándose entre las hebras del DNA e impidiendo su síntesis. Los linfocitos auto-reactivos y tumorales son más sensibles al efecto PUVA, quizás por presentar un mayor número de receptores para el psoraleno[6]. En la membrana celular el fármaco puede modificar también otras macromoléculas. La consecuencia es que el linfocito tratado es más antigénico, sufre inhibición funcional completa y muere por apoptosis 48 o 72 horas después.

El monocito es resistente al efecto del psoraleno y sufre activación tras su paso por el circuito extracorpóreo transformandose en célula dendrítica[7].

¿Qué ocurre al reinfundir el concentrado linfocitario tratado al paciente?

Puesto que solo se tratan en cada proceso menos del 5% de los linfocitos del organismo, el efecto del tratamiento sobre el resto se atribuyó a autoinmunidad inducida frente a los linfocitos T patológicos, lo que se ha denominado teoría de la autovacunación T 8 - figura 2 -

Numerosos modelos experimentales demuestran que el tratamiento induce una respuesta T citotóxica clonoespecífica contra los linfocitos T responsables de patología autoinmune o aloinmune. Los animales tratados conservan íntegra su respuesta y su memoria inmune[9].

Aplicaciones clínicas de la fotoféresis:

1. Linfoma T cutáneo:

El linfoma T cutáneo fue la primera enfermedad tratada con FEC y es la única indicación aprobada por la FDA en la actualidad para este tratamiento. La fotoféresis se considera hoy de primera indicación en pacientes con formas eritrodermicas y es la única monoterapia que ha prolongado la supervivencia en estos pacientes[10]. La asociación con otros agentes inmunomoduladores puede mejorar la supervivencia de los pacientes con peor pronóstico[11].

El estudio prospectivo y multicéntrico realizado por Edelson y cols 2 sobre 37 pacientes con linfoma T cutáneo resistentes a la quimioterapia, obtuvo una respuesta objetiva en 27 pacientes (71%) con una disminución promedio del 60% en la afectación cutánea. Nueve pacientes entraron en remisión completa de los cuales 4 han permanecido libres de enfermedad sin tratamiento durante 10 años. El tratamiento fue muy bien tolerado y no se observó ninguno de los efectos secundarios asociados a la quimioterapia. El seguimiento a largo plazo de los pacientes de esta serie ha demostrado una supervivencia media de 60,3 meses desde el diagnóstico, superior a los controles históricos[12]. Los trabajos publicados posteriormente obtienen entre 50 y 75% de respuestas parciales con un 15 a 25% de respuestas completas. 1 Responden mejor los pacientes con formas eritrodérmicas cuya enfermedad lleva corto tiempo de evolución y que no han recibido quimioterapia previa. El número normal de linfocitos T8, células NK y la presencia de un clon patológico predicen una buena respuesta, mientras que la diabetes se asocia a fallos terapéuticos[13].

2. Enfermedades reumatológicas y autoinmunes:

Esclerodermia: El primer estudio prospectivo, randomizado, multicéntrico y a simple ciego sobre 79 pacientes con esclerodermia de reciente inicio y con evidencia de progresión cutánea comparaba la FEC con la D-penicilamina[14]. Evaluando biopsias y varios parámetros objetivos de afectación cutánea y pulmonar, la FEC obtuvo más respuestas (68 vs 32% a los 6 meses de tratamiento) y fue mejor tolerada por los pacientes. Desde entonces se han tratado más de 150 pacientes. Las respuestas comunicadas (45% del total) se dan fundamentalmente sobre la rigidez cutánea y articular. Responden mejor las formas con progresión cutánea de inicio reciente (< de 2 años)[15] y aquellos pacientes que presentan en sangre periférica una población T clonal[16].

Lupus eritematoso sistémico (LES) : En 1992[17] se trataron con fotoféresis mensual durante 6 meses y bimensual durante otros 6, diez pacientes con formas leves o moderadas de la enfermedad. En siete casos se objetivó mejoría y en cinco casos la remisión de todas las manifestaciones clínicas que persistió hasta 30 meses después. Este tratamiento permitió disminuir drásticamente o suspender los fármacos inmunosupresores, así como el consumo de antiinflamatorios. Pese a los buenos resultados de este estudio no se ha realizado ningún otro ensayo clínico en el LES y sólo se ha comunicado algún caso aislado con buena evolución.

Artritis reumatoide (AR): Malawista y cols[18] obtuvieron respuestas objetivas en 4 de 7 pacientes tratados con fotoféresis en los cuales disminuyó el número y grado de afectación articular, los índices de dolor, la rigidez matutina y el grado de actividad global de la enfermedad. Como en el caso del LES, no se modificaron los parámetros analíticos de actividad. La respuesta se produjo tras seis semanas de tratamiento lo que en opinión de los autores es un dato en contra del posible efecto placebo. Otros 23 pacientes han sido tratados con respuesta favorable[19].

Artritis psoriásica: En 8 pacientes tratados con FEC durante 24 semanas 20 y evaluados cada 3 m hasta 1 año después de finalizado el tratamiento, 4 pacientes respondieron con un 74% de disminución en el índice de afectación articular de Ritchie ($p < 0,01$). Como en los casos anteriores, los parámetros de laboratorio se modificaron escasamente en estos pacientes.

Pénfigo: En esta enfermedad autoinmune se han publicado varias series cortas de pacientes refractarios a corticoides e inmunosupresores que han logrado remisiones en la mayoría de los casos con fotoféresis aunque con frecuentes recidivas al espaciar las sesiones en el tiempo. Otras enfermedades dermatológicas como la dermatitis atópica severa o el Liquen plano han sido tratadas con éxito en casos refractarios al tratamiento esteroideo o inmunosupresor. [21]

Una reciente revisión sobre la fotoféresis en enfermedades autoinmunes concluye que los sesgos de publicación, el carácter fluctuante de alguna de estas enfermedades y la dificultad para objetivar la respuesta en las mismas hacen difícil establecer el posible beneficio de este tratamiento siendo necesarios más ensayos clínicos controlados. [22]

3. Rechazo del trasplante de órganos:

Diversos modelos experimentales 9 han demostrado que la fotoféresis puede controlar las manifestaciones del rechazo del trasplante sin producir inmunosupresión, generando una respuesta inmune contra las clonas de linfocitos T responsables del mismo. Constanzo-Nordin y cols[23] en un estudio randomizado publicado en 1992 demostraron que una sola sesión de FEC resultaba equivalente a tres días de tratamiento con esteroides a dosis altas en el control del rechazo agudo del trasplante cardíaco. Los ensayos clínicos randomizados desarrollados en los últimos años, han demostrado que la FEC ha disminuido los episodios de rechazo agudo[24] y también las manifestaciones del rechazo crónico en el **trasplante cardíaco.** [25]

La pauta de tratamiento son dos FEC semanales durante 15 días y posteriormente quincenales durante 2 o 3 meses. El tratamiento inmunosupresor se mantiene inicialmente y posteriormente se va retirando según la evolución.

Una reciente revisión resume los resultados de la fotoféresis en los trasplantes de órganos:

En el trasplante pulmonar se han publicado pequeñas series de pacientes en las cuales se ha mostrado eficaz en la bronquiolitis obliterante consecuencia del rechazo crónico.

En el trasplante renal, con la excepción de un trabajo que no obtuvo respuesta en tres pacientes tratados con pauta mensual, los demás trabajos publicados utilizando protocolos más agresivos obtienen buenos resultados en pequeñas series de pacientes con rechazo agudo y crónico resistente a los corticoides e inmunosupresores.

En resumen con una experiencia de 160 trasplantes tratados en el mundo la fotoféresis ha permitido tratar y prevenir con éxito el rechazo del trasplante y ofrece una alternativa terapéutica o profiláctica para aquellos pacientes con más riesgo de rechazo o en los cuales el tratamiento inmunosupresor esté contraindicado o resulte ineficaz. [26]

4. Enfermedad injerto contra huesped:

La enfermedad injerto contra huésped (EICH) es una complicación frecuente del trasplante alogénico de médula ósea o de precursores hematopoyéticos de sangre periférica, que se debe a la presencia de linfocitos T del donante que reaccionan frente a los antígenos de histocompatibilidad del receptor. Los órganos diana son el sistema inmunológico, la piel, el hígado y el intestino.[27] Varios estudios han demostrado que la fotoféresis normaliza el cociente T4/T8, aumenta la población de células NK, induce apoptosis de los linfocitos T patogénicos y disminuye su aloreactividad en estos pacientes. [28]

Hasta la fecha no se han publicado estudios randomizados, pero sí numerosas series de pacientes tratados con FEC, tanto adultos,[29] como niños con formas refractarias al tratamiento inmunosupresor.[30] La pauta de tratamiento es similar a la mencionada en el trasplante de órganos. Una reciente publicación resume los resultados comunicados hasta la fecha en un total de 76 pacientes con EICH aguda y 204 pacientes con EICH crónica. La fotoféresis consigue una mejoría muy significativa en la calidad de vida de los pacientes permitiendo disminuir o retirar el tratamiento inmunosupresor en la mayoría de ellos. En la EICH crónica remiten bien las alteraciones cutáneas (76%), las alteraciones de la mucosa oral (63%), la colestasis hepática (48%) y la afectación pulmonar (39%). En la EICH aguda remiten por completo las manifestaciones cutáneas en el 67%, las manifestaciones hepáticas en el 38% y las gastrointestinales en el 54% de los casos[31]. En esta enfermedad se aconseja iniciar la FEC si no hay respuesta después de 7 días con esteroides a 2 mg/kg/dia[29]

5. Nuevas aplicaciones clínicas de la fotoféresis:

Prevención de la reestenosis tras Angioplastia coronaria transluminal[32] Se ha demostrado que en la reestenosis, además de material trombótico, hay un infiltrado de linfocitos T, macrófagos y músculo liso que migran por el efecto de citoquinas. Se sabe que los factores autoinmunes juegan un importante papel en esta proliferación celular, con esta base se evaluó la fotoféresis en un estudio prospectivo, randomizado y controlado sobre 78 pacientes que sufrieron angioplastia de un sólo vaso. A los 6 meses ocurrió reestenosis en el 27% del grupo control (41 pacientes) y sólo en el 8% del grupo tratado con 5 sesiones de FEC (37 pacientes).

Enfermedad de Crohn[33] En un reciente estudio prospectivo se trataron 10 pacientes con enfermedad de Crohn corticodependientes medi-

ante dos fotoréresis quincenales durante 24 semanas, 4 de ellos pudieron suspender los corticoides y otros 4 reducirlos al menos un 50%. Pese a reducir los esteroides, en este grupo disminuyó la actividad de la enfermedad y los niveles de proteína C reactiva. Mejoró también la permeabilidad intestinal y la calidad de vida. En estos pacientes se detectaron linfocitos marcados con MOP en la mucosa intestinal.

Hepatitis C resistente al IFN[34] La técnica obtiene un 20% de respuestas asociada al interferón en un estudio randomizado sobre 15 pacientes cirróticos infectados por el genotipo-1 y previamente resistentes al interferón. Aunque estas respuestas no son mantenidas, en la actualidad se está llevando a cabo un ensayo multicéntrico para evaluarlo.

Esclerosis en placas: [35]

En el modelo experimental de esta enfermedad, la encefalomielitis alérgica del ratón, la fotoféresis se mostró eficaz. Con esta base los primeros pacientes tratados mostraron resultados alentadores con disminución sensible de las recaídas en un seguimiento de varios años respecto a las que habían presentado previamente, pero un reciente trabajo randomizado y a doble ciego no ha encontrado diferencias con el grupo placebo en la evolución de 16 pacientes estudiados. El carácter fluctuante de la enfermedad hace difícil sacar conclusiones definitivas con tan pocos pacientes con solo un año de seguimiento.

Diabetes tipo I de reciente inicio[36] Al tratarse de una enfermedad autoinmune de curso homogéneo, de fácil diagnóstico y seguimiento se convierte en un modelo muy adecuado para evaluar la utilidad de esta técnica inmunomoduladora. Un estudio sueco randomizado y a doble ciego (usando un simulacro de aféresis en el grupo control) sobre 49 niños con diabetes tipo I de reciente inicio demostró en el grupo tratado con FEC menos necesidades de insulina a igual tasa de Hb glicosilada comparado con el grupo control. Es de señalar que el tratamiento duró sólo 3 meses y el efecto seguía detectándose a los 3 años de la randomización, pese a que el grupo tratado tenía una diabetes más severa que el grupo control. (figura 3)

Conclusión:

La FEC es una terapia inmunomoduladora que se ha mostrado eficaz en diversas enfermedades mediadas por linfocitos T y se caracteriza por su escasa toxicidad comparada con la mayoría de los inmunosupresores. En la actualidad parece haber suficiente evidencia clínica de su utilidad en la forma eritrodérmica del linfoma T cutáneo, en la enfermedad injerto contra huésped y en el rechazo del trasplante de órgano sólido, pero existe un consenso generalizado sobre la necesidad de iniciar ensayos clínicos aleatorizados para precisar el papel que pueda tener este tratamiento en otras enfermedades autoinmunes mencionadas en esta revisión.

El mecanismo por el cual la FEC puede inducir respuestas clínicas dramáticas sigue siendo objeto de investigación. La apoptosis de los linfocitos T y la activación de las células presentadoras de antígeno induciendo una respuesta inmune clonoespecífica parece la hipótesis más probable.

TABLA I
Enfermedades tratadas con fotoféresis

1. Linfoma T cutáneo
2. Enfermedades autoinmunes
3. Prevención y/o tratamiento del rechazo en el trasplante de órgano sólido
4. Prevención y/o tratamiento de la enfermedad injerto contra huésped
5. Miscelanea

TABLA 2
Contraindicaciones de la fotoféresis:

1. Insuficiencia cardíaca inestable o tratamiento reciente con IECA
2. Alergia al psoraleno
3. Sepsis
4. Hipotensión sistólica
5. Linfopenia < 1000/mm3
6. Acceso venoso inadecuado

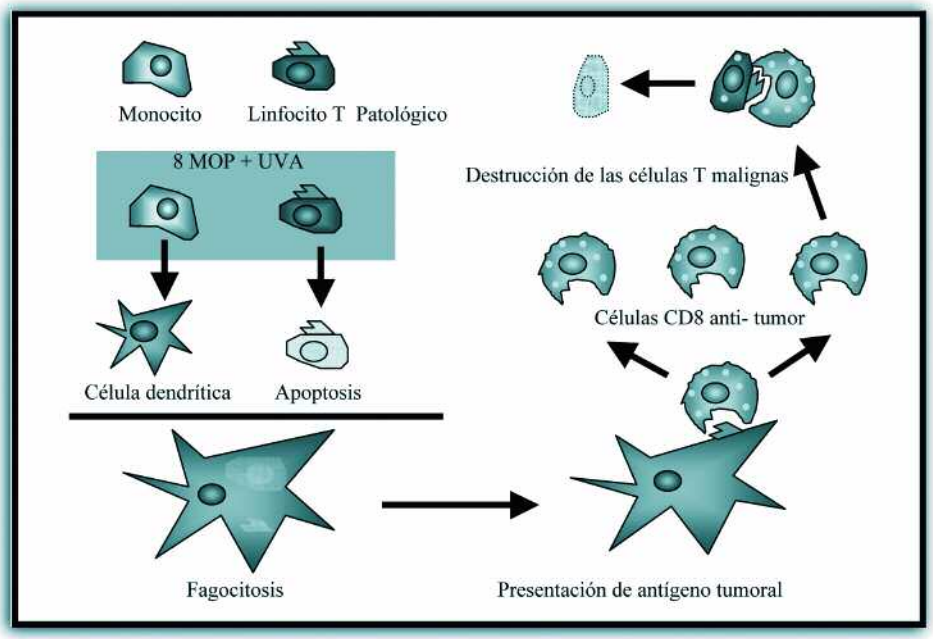

Figura 2.
Mecanismo de acción de la fotoféresis – Teoría de la Autovacunación T–

Sobre el linfocito, el psoraleno activado por UVA interacciona con la cadena de DNA nuclear produciendo la muerte celular por apoptosis y aumentando la antigenicidad mediante el incremento en la expresión de antígenos de histocompatibilidad clase I.

El monocito, más resistente a la acción del psoraleno, se activa en el circuito extracorpóreo trasformandose en célula dendrítica capaz de fagocitar al linfocito T patológico. las células dendríticas, a través de moléculas coestimuladoras (B7), inducen la proliferación de células T8 citotóxicas dirigidas contra los antígenos linfocitarios que trasportan unidos a moléculas HLA clase I. Estas células citotóxicas podrán reconocer a los linfocitos T patológicos y desencadenar una respuesta citotóxica clonoespecífica.

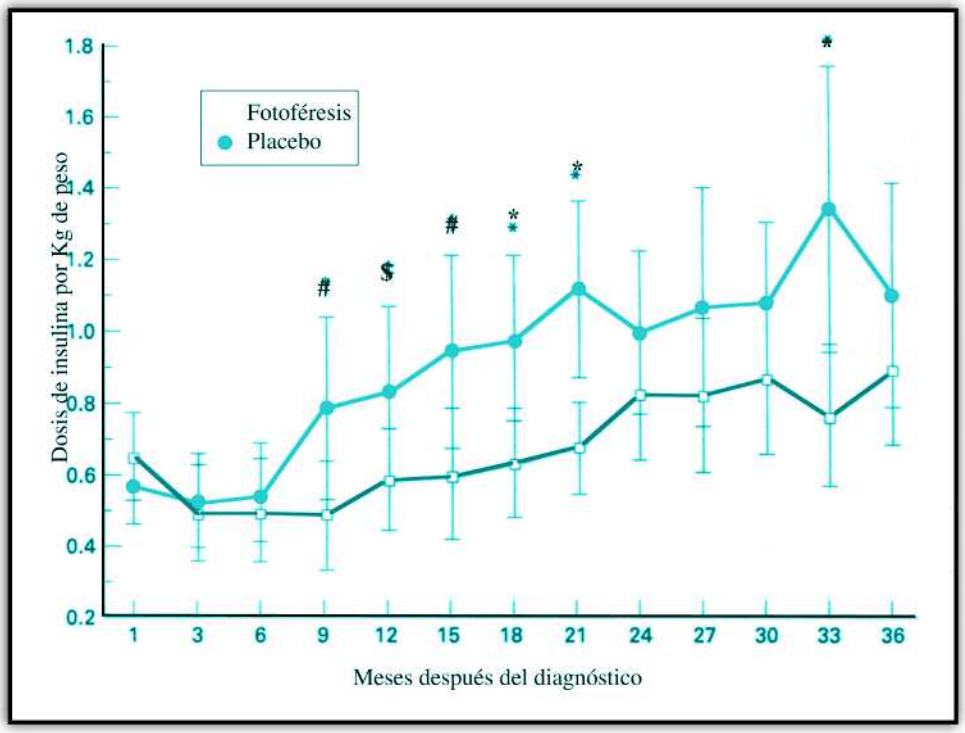

La figura representa la media (+/- 95% intervalo de confianza) de las dosis de insulina por Kg de peso necesarias para mantener una cifra de glucemia estable. Como puede observarse los pacientes tratados con fotoféresis (azul) requieren menos dosis de insulina que aquellos tratados con placebo (rojo) * $p < 0,02$ # $p < 0,04$ $ $p < 0,1$

Figura 3:
Efecto de la fotoféresis en la diabetes tipo I de reciente diagnóstico. 36

BIBLIOGRAFÍA

1- Oliven A, Shechter Y. Extracorporeal photopheresis: a review. Blood Rev 2001 Jun;15(2): 103-8.

2- Edelson R. Treatment of cutaneous T-Cell Lymphoma by extracorporeal photochemotherapy. N Engl J Med 1987; 316: 297-303.

3- Knobler R. Extracorporeal photochemotherapy-present and future-.Vox Sang 2000;78 Suppl 2: 197-201.

4- Perotti C, Torretta L, Viarengo G. et al. Feasibility and safety of a new technique of extracorporeal photochemotherapy: experience of 240 procedures.Haematologica 1999 Mar;84(3): 237-41.

5- Salvaneschi L, Perotti C, Torretta L. Adverse effects associated with extracorporeal photochemotherapy. Transfusion 2000 Jan; 40(1): 121

6- Salvaneschi L, Torretta L, Perotti C. Le basi biologiche della Fotochemioterapia extracorporea. En: Fotochemioterapia extracorporea. I.R.C.C.S. Policlínico S. Matteo-Pavia. Ed. Dic 1999: 21-5.

7- Tambur AR, Ortegel JW, Morales A. et al. Extracorporeal photopheresis induces lymphocyte but not monocyte apoptosis. Transplant Proc 2000 Jun; 32 (4): 747-8.

8- Russell-Jones R. Shedding light in photopheresis. Lancet. 2000 March 17; 357(17): 32-3.

9- Van Iperen HP, Beijersbergen van Henegouwen GM. et al. Clinical and mechanistic aspects of photopheresis. J Photochem Photobiol B 1997 Jun; 39(2): 99-109.

10- Apisarnthanarax N, Talpur R and Duvic Madeleine.
Treatment of Cutaneous T Cell Lymphoma. Current Status and Future Directions. Am. J. Clin. Dermatol 2002; 3 (3): 193-218.

11- Suchin KR, Cucchiara AJ, Gottleib SL, et al. Treatment of cutaneous T-cell lymphoma with combined immunomodulatory therapy: a 14-year experience at a single institution. Arch Dermatol. 2002 Aug; 138(8): 1054-60.

12- Heald P, Rook A, Perez M, Wintroub B, Knobler R. et al. Treatment of erythrodermic cutaneous T-cell lymphoma with extracorporeal photochemotherapy. J Am Acad Dermatol 1992 Sep; 27(3): 427-33.

13- Bouwhuis SA, el-Azhary RA, Gibson LE. Effect of insulin-dependent diabetes mellitus on response to extracorporeal photopheresis in patients with Sezary syndrome. J Am Acad Dermatol. 2002 Jul; 47(1): 63-7.

14- Rook AH, Freundlich B, Jegasothy BV, Perez MI. et al. Treatment of systemic sclerosis with extracorporeal photochemotherapy. Results of a multicenter trial. Arch Dermatol 1992 Mar; 128(3): 337-46.

15- Krasagakis K, Dippel E, Ramaker J, Owsianowski M, Orfanos CE.
Management of severe scleroderma with long-term extracorporeal photopheresis. Dermatology 1998; 196(3): 309-15.

16- French LE, Lessin SR, Addya K. Identification of clonal T cells in the blood of patients with systemic sclerosis: positive correlation with response to photopheresis. Arch Dermatol 2001 Oct; 137(10): 1309-13.

17- Knobler RM, Graninger W, Graninger W. et al Extracorporeal photochemotherapy for the treatment of systemic lupus erythematosus. A pilot study. Arthritis Rheum 1992 Mar; 35(3): 319-24.

18- Malawista SE, Trock DH, Edelson RL. Treatment of rheumatoid arthritis by extracorporeal photochemotherapy. A pilot study. Arthritis Rheum 1991 Jun; 34(6): 646-54.

19- Zic JA, Miller JL, Stricklin GP, King LE Jr. The North American experience with photopheresis. Ther Apher 1999 Feb; 3(1): 50-62.

20- Vahlquist C, Larsson M. Treatment of psoriatic arthritis with extracorporeal photochemotherapy and conventional psoralen-ultraviolet A irradiation. Arthritis Rheum 1996 Sep; 39(9): 1519-23.

21- Russo GG, Mullen C. Cutaneous and noncutaneous disorders treated with extracorporeal photopheresis. Int J Dermatol 2001 Feb; 40(2): 89-100.

22- Mayes MD. Photopheresis and autoimmune diseases. Rheum Dis Clin North Am 2000 Feb; 26(1):75-81.

23- Costanzo-Nordin MR, Hubbell EA. et al. Photopheresis versus corticosteroids in the therapy of heart transplant rejection. Preliminary clinical report. Circulation 1992 Nov; 86(5 Suppl): II242-50.

24- Barr ML, Meiser BM, Eisen HJ. et al. Photopheresis for the prevention of rejection in cardiac transplantation. Photopheresis Transplantation Study Group. N Engl J Med 1998 Dec 10; 339(24): 1744-51.

25- Barr ML, Baker CJ, Schenkel FA. et al. Prophylactic photopheresis and chronic rejection: effects on graft intimal hyperplasia in cardiac transplantation. Clin Transplant 2000 Apr; 14(2): 162-6.

26- Dall'Amico R, Murer L. Extracorporeal photochemotherapy: a new therapeutic approach for allograft

rejection. Transfus Apheresis Sci. 2002 Jun; 26(3): 197-204.

27- James L.M. Ferrara. Graft-Versus-Host Disease and Graft-versus-Leukemia Effect. En: Hoffman et al eds. Hematology: Basic Principles and Practice. Third edition. Churchill Livingstone. 2000: 1672-94.

28- Gorgun G, Miller KB, Foss FM. Immunologic mechanisms of extracorporeal photochemotherapy in chronic graft-versus-host disease. Blood. 2002 Aug 1; 100(3): 941-7.

29- Greinix HT, Volc-Platzer B, Kalhs P. et al. Extracorporeal photochemotherapy in the treatment of severe steroid-refractory acute graft-versus-host disease: a pilot study. Blood 2000 Oct 1; 96(7): 2426-31.

30- Salvaneschi L, Perotti C, Zecca M. et al. Extracorporeal photochemotherapy for treatment of acute and chronic GVHD in childhood. Transfusion 2001 Oct; 41(10): 1299-305.

31- Dall'Amico R, Messina C. Extracorporeal photochemotherapy for the treatment of graft-versus-host disease. Ther Apher. 2002 Aug; 6(4): 296-304.

32- Bisaccia E, Klainer AS. et al. Feasiblility of photophesis to reduce the occurrence of restenosis after percutaneous transluminal coronary angioplasty: A clinical pilot study. Am Heart J 2001; 142: 461-5.

33- Reinisch W, Nahavandi H, Santella R. et al. Extracorporeal photochemotherapy in patients with steroid-dependent Crohn's disease: a prospective pilot study. Aliment Pharmacol Ther. 2001 Sep; 15(9): 1313-22.

34- O´Brien CB, Henzel BS, Monka DK. et al. Extracorporeal photopheresis along with interferón-alfa 2a in chronic hepatitis C patients who failled previous interferón therapy. Digest Dis Sci 1999; 44: 1020-1026.

35- Rostami A, Sater R, Bird S. et al. A double blind placebo controlled trial of extracorporeal photopheresis in chronic progressive multiple sclerosis. Multiple Sclerosis 1999; 5: 198-203.

36- Ludvigsson J, Samuelsson U, Ernerudh J et al. Photopheresis at onset of type 1 diabetes: a randomised, double-blind, placebo controlled trial. Arch Dis Child 2001 Aug; 85 (2): 149-54.

neumonía por legionella

Garrido Romero J.J., Mateos Caballero L., Antona Rodríguez M.J., Pérez Fernández A.M., Márquez Pérez F.L., Fuentes Otero F.
Sección de Neumología. Hospital Universitario Infanta Cristina. Badajoz

R E S U M E N

La neumonía por Legionella sigue siendo un problema epidemiológico importante debido a la dificultad de erradicar al organismo de los sistemas de agua colonizados. La presentación en brotes de la enfermedad continúa causando importante alarma social. En los últimos años, nuevos métodos de diagnóstico y el mejor conocimiento de los síntomas extrapulmonares que provoca la enfermedad han permitido realizar un diagnóstico más precoz de la misma. Así mismo, se han incorporado nuevos antibióticos a los ya disponibles para el tratamiento de la enfermedad. A continuación se revisan los aspectos clínicos a nuestro juicio más importantes de la enfermedad.

PALABRAS CLAVE: Legionella, neumonía de la comunidad, neumonía nosocomial

INTRODUC CIÓN

La neumonía por *Legionella* forma parte de un cuadro infeccioso multisistémico conocido como Enfermedad del Legionario, denominado así al ser descrito por primera vez por Fraser y cols. en una convención de la Legión Norteamericana en el Bellevue Stratford Hotel de Philadelphia en 1977[1]. En estos pacientes se aisló un bacilo Gram negativo que se denominó *Legionella*. Actualmente la familia Legionellaceae contiene más de 30 especies. La que más frecuentemente es causa de enfermedad en los humanos es *L. pneumophila*. Otras especies son, por ejemplo, *L micdadei*, también conocida como *Tatlockia micdadei*, agente causal de la neumonía de Pittsburg, o *L bozemanii*[2]. Legionella puede ser causa de neumonía tanto de la comunidad como nosocomial, afectando con mayor frecuencia a pacientes inmunocomprometidos. Los estudios realizados inicialmente apuntaban a los sistemas de distribución de agua como fuente de la infección. Estudios posteriores han corroborado que los depósitos de agua, la red de distribución de la misma y los sistemas de refrigeración se encuentran en el origen de casi todos los brotes. A lo largo de la última década, se han descrito con mayor detalle las manifestaciones extrapulmonares de la enfermedad, intentando una mayor definición del cuadro clínico que permitiera diferenciarlo de otras formas de neumonía causadas por otros agentes patógenos. En los últimos años, la detección del antígeno de Legionella serotipo 1 en orina ha supuesto un avance importante en el diagnóstico de la enfermedad. Así mismo, la introducción en el tratamiento de los nuevos macrólidos y quinolomas ha mejorado los resultados en este aspecto. Sin embargo, el control epidemiológico de la enfermedad sigue siendo un problema importante debido a la dificultad de erradicar al organismo de los sistemas de agua colonizados[3].

Epidemiol ogía

Según estudios prospectivos, la incidencia de neumonía por Legionella en EEUU es de 6 casos por 100.00 habitantes y año. Esto supone que se producen unos 13.000 casos cada año en ese país. Sin embargo, la incidencia de la enfermedad está fuertemente influenciada por factores geográficos y por el hecho de que suele aparecer en brotes[4].

La evolución de la enfermedad está determinada por el estado de salud previo del paciente. Los pacientes inmunodeprimidos, incluidos los receptores de transplantes, los tratados con dosis moderadas o altas de corticoides de forma crónica y los dializados tienen una mayor incidencia de complicaciones y una mayor mortalidad. Otras enfermedades como el SIDA, enfermedades pulmonares crónicas, cardiopatías y neoplasias incrementan el riesgo de sufrir Legionelosis. El riesgo de muerte por Legionelosis se estima entre el 5% y el 30%, siendo éste mayor en los ancianos e inmunocomprometidos.

Aunque la mayoría de los casos se producen esporádicamente, los brotes de la enfermedad atraen la atención de la población general originando gran alarma social. Es fundamental, por tanto identificar la existencia de un brote, concretar la magnitud del mismo, determinar la fuente de transmisión, erradicar el organismo de la misma y tomar medidas que prevengan el desarrollo de posibles brotes poste-

riores. Debe establecerse un sistema de vigilancia de las posibles fuentes de infección, especialmente en los hospitales e instituciones que proporcionan cuidados sanitarios que permita identificar posibles fuentes de infección y prevenir así el desarrollo de la enfermedad.

Fisiopatol ogía

Legionella es un patógeno ambiental que no se transmite persona a persona. Se encuentra parasitando intracelularmente amebas acuáticas y se multiplica con mayor facilidad en el agua caliente. La enfermedad puede ser adquirida desde torres de refrigeración, duchas, humidificadores, fuentes ornamentales, equipos de terapia respiratoria nebulizada y otros dispositivos que generen pequeñas gotas de agua (1-5 ? de diámetro) que puedan ser inhaladas5. A su llegada al alvéolo pulmonar, es capaz de evitar los mecanismos de destrucción intracelular de los macrófagos (inhibe la unión fagosoma-lisosoma), multiplicándose dentro de los mismos, provocando finalmente la muerte celular, la ingestión de la misma por otras células fagocíticas, infectando y destruyendo así a otras células. Induce una activación inmunitaria tipo Th 1, mediada por citokinas como el interferón gamma y la interleukina 2, al igual que otros patógenos intracelulares, que juega un papel importante en la resistencia frente a la infección, al igual que la activación de los macrófagos alveolares. A pesar de la producción de anticuerpos frente a Legionella, estos parecen tener un papel limitado en la lisis de la bacteria.

Ma nifestaciones clínicas

La neumonía por Legionella provoca numerosas manifestaciones clínicas extrapulmonares, ya que a pesar de que la afectación primaria se encuentra en el pulmón, la infección puede afectar a múltiples órganos (Tabla 1). En el pulmón, provoca un cuadro de neumonía sin características clínicas ni radiológicas específicas. La legionelosis no provoca ningún hallazgo clínico patognomónico que nos permita diferenciarla de otras neumonías bacterianas que provoquen un cuadro típico o atípico. Sin embargo, el patrón de afectación extrapulmonar sí es específico de esta enfermedad, permitiendo hacer un diagnóstico clínico de presunción en base a determinados síntomas y signos, diferenciando así el cuadro del producido por otros gérmenes atípicos6. A pesar de todo, el diagnóstico definitivo se realiza mediante técnicas inmunológicas o micriobiológicas.

La fiebre es un signo habitual, acompañada o no de escalofríos. El cuadro suele instaurarse de forma subaguda, aunque en ocasiones puede ser fulminante. La tos puede ser seca o productiva, y normalmente se encuentran alteraciones en la auscultación pulmonar. Aunque teóricamente cualquier órgano puede verse afectado por Legionella, los síntomas más frecuentes suelen presentarse en la esfera neurológica y gastrointestinal. La cefalea y la disminución del nivel de conciencia son síntomas frecuentes. Sin embargo, no los son la fotofobia ni la rigidez de nuca. El dolor abdominal suele ser generalizado y sin signos de irritación peritoneal, y la diarrea es acuosa y sin productos patológicos. Aunque la afectación hepática es frecuente, con aumento de las transaminasas, no suele ser clínicamente aparente. Esto mismo ocurre con la afectación renal, que suele consistir en proteinuria y hematuria. En el corazón, Legionella puede provocar endocarditis, miocarditis o arritmias cardiacas, aunque es la bradicardia relativa el signo hemodinámico de mayor valor en el diagnóstico diferencial de la neumonía por Legionella, aunque también puede aparecer en la psitacosis o la fiebre Q.

En las pruebas de laboratorio habituales podemos encontrar alteraciones que, aunque de forma inespecífica, pueden ayudarnos al diagnóstico de esta entidad. Podemos encontrar hiponatremia, aunque este hallazgo puede darse en otras múltiples enfermedades pulmonares y del SNC. Sin embargo la hipofosfatemia provocada no suele estar asociada a otros cuadros de neumonía atípica. Puede haber también un aumento leve de los niveles de bilirrubina y transaminasas.

Ma nifestaciones r adiológicas

La neumonía por Legionella puede presentarse desde el punto de vista radiológico de forma muy variable y esta presentación depende en gran medida del momento en el curso de la enfermedad en que nos encontremos7. Inicialmente, la forma de presentación más frecuente es como un infiltrado alveolar mal delimitado, aunque otras formas de presentación inicial son los infiltrados lobares o segmentarios, aumentos de la densidad de base pleural o el derrame pleural. Habitualmente se produce una progresión de los infiltrados (hasta lóbulos contiguos, aparece con más frecuencia derrame pleural…) a pesar de un correcto tratamiento antimicrobiano e incluso de una mejoría en el cuadro clínico. A los 10 días del inicio del cuadro, cuando éste está definitivamente instaurado, la enfermedad suele dar la imagen de una neumonía lobar con afectación bilateral en el 65% de los casos. En un 35% de los casos aparece derrame pleural. En los pacientes inmunocomprometidos es más frecuente encontrar cavitación y adenopatías hiliares. Estos hallazgos radiológicos tienen una lenta resolución en el caso de la neumonía por Legionella con cambios cicatriciales permanentes en un pequeño número de casos. Está incluida dentro del grupo de las denominadas "neumonías de lenta resolución", desde el punto de vista radiológico, por lo que se recomienda un seguimiento de incluso más de 5 meses antes de achacar la persistencia de las alteraciones radiológicas a otras causas y realizar técnicas diagnósticas invasivas.

Diagnóstico

Aunque algunos rasgos de la presentación clínica del cuadro y de su expresión radiológica, así como determinados datos de laboratorio, puedan orientarnos hacia el diagnóstico de neumonía por Legionella, el diagnóstico definitivo debe ser realizado mediante técnicas serológicas o microbiológicas específicas[3]. Actualmente, tanto el cultivo del gérmen en muestras biológicas (esputo, líquido pleural, tejidos) como la detección del antígeno urinario se consideran 100% específicos. Legionella pneumophila es un germen de crecimiento insidioso en los cultivos y que precisa de medios especiales (p. e. charcoal trypicase yeast agar). Sólo está disponible comercialmente el kit para la detección de antígeno urinario de L pneumophila serogrupo 1, que causa el 70% de los casos de esta infección, con una sensibilidad de entre el 60-80%. Este test nos permite un diagnóstico retrospectivo debido a la prolongada antigenuria que provoca la enfermedad. La comparación de los títulos de anticuerpos en la fase aguda y de convalecencia nos aportaría el diagnóstico, pero este método es más útil para estudios epidemiológicos que en el ámbito clínico. Las técnicas de inmunofluorescencia directa sobre secreciones respiratorias tienen el inconveniente de que no siempre el paciente es capaz de expectorar y la preparación de la muestra precisa una técnica y habilidad especial por parte del técnico que las hacen poco indicadas para su utilización de rutina. La detección de DNA de Legionella en secreciones y líquidos biológicos mediante la reacción en cadena de la polimerasa es una técnica prometedora pero todavía no disponible en la mayoría de los laboratorios.

Tratamiento

Numerosos antibióticos han demostrado ser activos, tanto in vitro como in vivo. El antibiótico ideal contra Legionella debe ser activo frente a los gérmenes tanto extracelulares como intracelulares, conseguir adecuada penetración y concentración dentro de las células del sistema mononuclear fagocítico y alcanzar altas concentraciones en parénquima pulmonar8. Basándose en los estudios retrospectivos realizados en el primer brote de la enfermedad en Julio de 1976, la eritromicina se consideró el antibiótico de primera línea demostrando, junto con las tetraciclinas, mejores resultados que los aminoglicosidos, el cloranfenicol o las penicilinas. La dosis habitual es de 1 g i.v. cada 6 horas. La administración oral está frecuentemente acompañada de intolerancia digestiva y la intravenosa de flebitis y ototoxicidad. Además eritromicina interfiere en el metabolismo de numerosos fármacos y puede provocar arritmias ventriculares. Sin embargo los nuevos macrólidos presentan una excelente actividad in vitro frente a Legionella y se acumulan en las células fagocíticas con menos efectos secundarios y mejor tolerancia. Claritromicina es el más activo en modelos animales y estudios in vitro y ha demostrado una 98% de tasa de curación en pacientes con neumonía por Legionella, algunos de ellos con enfermedad severa. Puede producir alteraciones en el gusto, molestias gastrointestinales, cefalea y mareos y aumento leve de transaminasas. El tratamiento oral con una sola dosis de azitromicina al día durante tan sólo 3 días también ha demostrado ser eficaz frente a esta enfermedad. Doxiciclina también presenta ventajas en cuanto a actividad antimicrobiana, seguridad y farmacocinética sobre eritromicina y ha demostrado ser efectiva en pacientes que no responden a la eritromicina. Las fluorquinolonas han demostrado una excelente actividad frente las formas extracelulares de la bacteria. Como además presentan una excelente penetración en las secreciones respiratorias y en las células fagocíticas también son muy activas frente a los gérmenes intracelulares. El más activo de los fármacos de este grupo es levofloxacino, administrado tanto oral como por vía i.v. Es el fármaco de elección, sólo o en asociación con azitromicina o claritromicina, en pacientes con enfermedad grave o inmunocomprometidos.

	Frecuentes	Infrecuentes
Neurológicas	Confusión Desorientación Letargia	Insomnio Alucinaciones Ataxia Abscesoscerebrales Déficits focales neurológicos Amnesiaretrógrada Neuropatía periférica Crisiscomicial Corea Encefalomielitis Vértigo
ORL	Ninguna	Sinusitis
Cardiacas	Ninguna	Miocarditis Pericarditis Derrame pericárdico Torsadesdepointes
Gastrointestinales	Náuseas Vómitos Diarrea Dolor abdominal	Hepatomegalia Peritonitis Abscesos perirectales Abscesos apendiculares Pancreatitis Colitis
Renales	Proteinuria Hematuria	Fallorenal Fracaso renal mioglobinúrico Nefritis intersticial aguda Pielonefritis Abscesos renales Glomerulonefritis
Piel y tejidos blandos	Ninguna	Infección de heridas Abscesos cutáneos Celulitis

Tabla I
Manifestaciones extrapulmonares de la neumonía por legionella

BIBLIOGRAFÍA

Stout J, Yu V. Legionellosis. New England Journal of Medicine 1997; 337: 682-687.

Benson R, Fields B. Classification of the Genus Legionella. Seminars in Respiratory Infections. Vol 13, No 2: 90-99.

Bassetti S, Widmer A. Legionella Resources on the Worl Wide Web. Clinical Infectious Diseases 2002; 34:1633-40.

Breiman R, Butler J. Legionnaires' Disease: Clinical, Epidemiological and Public Health Perspectives. Seminars in Respiratory Infections 1998; Vol 13, No 2: 84-89.

Friedman H, Yamamoto Y, Newton C and Klein T. Inmunologic Response and Pathophysiology of Legionella Infection. Seminars in Respiratory Infections 1998; Vol 13, No 2: 100-108.

Cunha B. Clinical Features of Legionnaires' Diseases. Seminars in Respiratory Infections; Vol 13, No 2: 116-127.

Coletta F, Fein A. Radiological Manifestations of Legionella/Legionella-Like Organism. Seminars in Respiratory Infections 1998; Vol 13, No 2: 109-115.

Schlossberg D, Bonoan J. Legionella and Immunosuppression. Seminars in Respiratory Infections 1998; Vol 13, No 2: 128-131.

Klein N, Cunha B. Treatment of Legionnaires' Disease. Seminars in Respiratory Infections 1998; Vol 13, No 2: 140-146.

pancreatitis aguda recurrente

JACINTO HERRÁEZ GARCIA * ALIPIO MACÍAS CORRAL **, YAGO GONZALEZ LAMA ***, ANA SÁNCHEZ FERNÁNDEZ ****

* Servicio de Medicina Interna Hospital Campo Arañuelo, ** Servicio de Radiodiagnóstico Hospital Campo Arañuelo, *** Unidad de Endoscopia Digestiva Hospital Puerta de Hierro, **** Unidad de Urgencias Hospital Campo Arañuelo

Se trata de una paciente de 68 años de edad sin antecedentes patológicos de interés y sin hábitos tóxicos conocidos ni ingesta previa de fármacos, que ingresó en agosto del 2002 por presentar en las horas previas dolor abdominal epigástrico, nauseas y vómitos, sin fiebre ni ictericia. El abdomen era doloroso, blando y depresible, sin palpar masas, visceromegalias ni semiología ascítica. En la analítica presentaba hemograma completo normal, VSG: 51, amilasa total: 2002 UI; amilasa pancreática: 1895 UI; función hepática, calcio, colesterol total, triglicéridos, proteinas totales y albúmina: normales. La radiografía de tórax y simple de abdomen no mostraban alteraciones reseñables. En la ecografía abdominal se visualizaban vesícula y vía biliar sin litiasis ni dilatación, con páncreas hiperecógeno discretamente aumentado de tamaño, sin otras imágenes patológicas. En la TAC abdominal se apreciaba un páncreas con morfología conservada y discreto aumento de tamaño, con márgenes desflecados en cuerpo y cola, leve heterogenicidad con mínimos focos hipodensos y sin colecciones liquidas ni pseudoquistes; resto de estructuras abdominales sin datos de relieve. Tras tratamiento convencional de pancreatitis aguda es dada de alta asintomática. En octubre ingresa nuevamente por cuadro clínico similar al descrito, con amilasa total 1976 UI y pancreática 1857 UI; normalidad analítica incluyendo función hepática; y ecografía abdominal sin presencia de litiasis ni otros datos de interés. Tras mejoría clinicoanalítica presenta un nuevo episodio de pancreatitis al iniciar dieta oral, solicitándose colangiopancreatografía RMN para visualización de encrucijada biliopancreática, no siendo concluyente por intolerancia de la paciente (claustrofobia), a pesar de sedación. Ante la ausencia de diagnóstico en el contexto clínico de pancreatitis aguda recurrente alitiásica se solicita colangiopancreatografía retrógrada endoscópica (CPRE) (fig. 1 y 2).

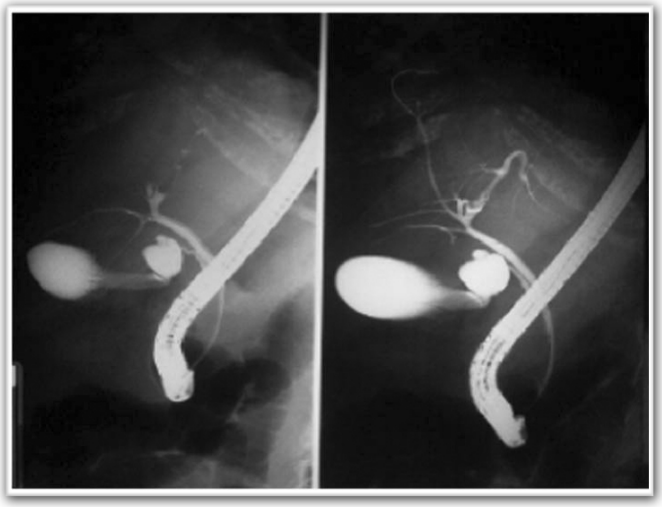

Figura 1: Imágenes secuenciales de la CPRE

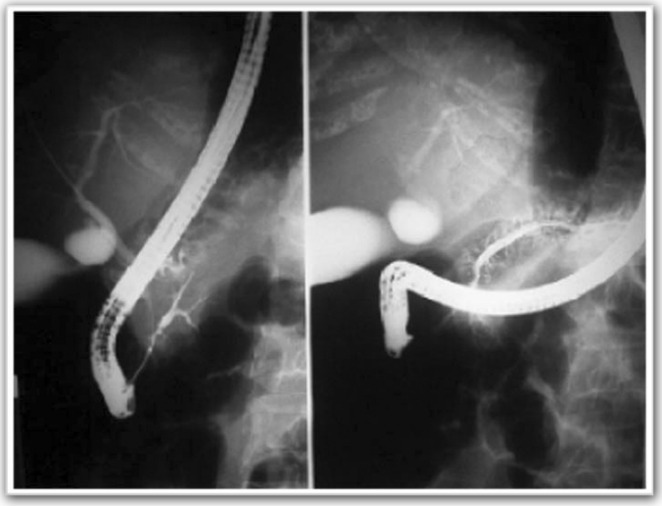

Figura 2: Imágenes secuenciales de la CPRE

CPRE: se visualiza la papila en situación, morfología y tamaño normal; cateterizándose y extrayéndose material biliar que es negativo para microcristales por microscopía de luz polarizada. Se deja insertada una guía en la vía biliar (fig. 3a y 3b) y se introduce contraste a través de papila mayor demostrándose el conducto pancreático solo limitado a la cabeza de páncreas (fig 4a). Ante la sospecha de Páncreas Divisum (PD) se inyecta secretina para localizar la papila menor, que se cateteriza evidenciándose contraste en el conducto pancreático hasta la cola del páncreas (fig. 4b) confirmándose la sospecha diagnóstica. Se realiza esfinterotomía de la papila menor colocándose posteriormente prótesis plástica (fig 4b). La paciente permanece asintomática hasta la actualidad.

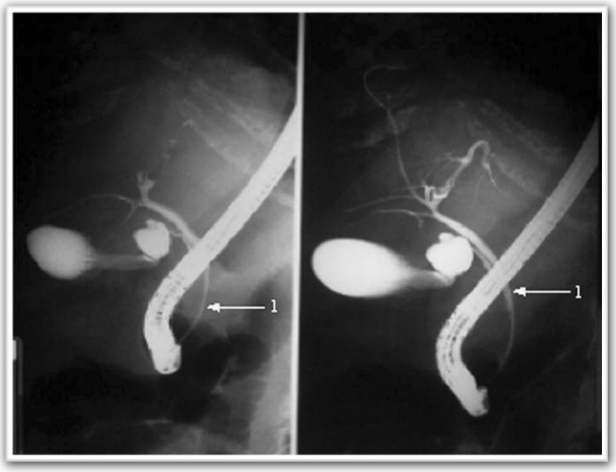

Fig. 3a y 3b: Vía bilia rvisualizada y cateterizada

Una de las causas que los internistas debemos valorar cuando nos encontramos ante una pancreatitis aguda recurrente sin una causa obvia es el páncreas divisum[1]. El PD se produce cuando existe embriológicamente un fracaso en la fusión del páncreas ventral (cabeza y proceso uncinado con drenaje por papila duodenal) y dorsal (cuerpo y cola con drenaje por conducto de Santorini y papila accesoria). Es la variante anatómica congénita pancreática más frecuente, encontrándose en el 2-7% de CPRE[2] y en el 5-10% de autopsias[3]. Puede presentar morfología anular[4]. La relación etiológica del PD con pancreatitis aguda recurrente o pancreatitis crónica es controvertida, aunque se asume que para que esta relación sea clínicamente evidente debe existir obstrucción/estenosis de la papila accesoria o alteraciones anatómicas en el conducto dorsal. El diagnóstico se realiza mediante CPRE o pancreatografia RM[5]. La decisión de tratamiento endoscópico y su eficacia a largo plazo han permanecido en discusión aunque los últimos trabajos publicados demuestran beneficio y seguridad con stent y papilotomía en páncreas dorsal[6,7,8,9]. En pacientes debidamente seleccionados puede realizarse tratamiento quirúrgico[10].

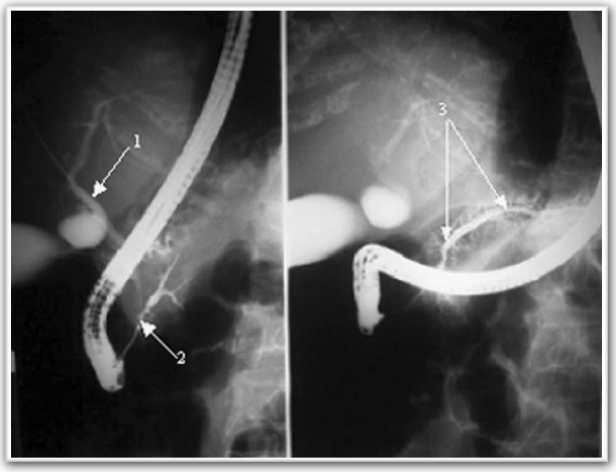

figura 4a: visualización e introducción de contraste en la papila mayor comprobando el conducto pancreático limitado a cabeza de páncreas (flecha 2). Vía biliar (flecha 1).

figura 4b: visualización y canalización de la papila menor y conducto accesorio hasta cola del páncreas (flecha 3), insertándose prótesis plástica tras esfinterotomía.

BIBLIOGRAFÍA

1. Greenberger NJ, Toskes PP. Acute and chronic pancreatitis. In: Braunwald E, Fauci AS, Kasper DL, Hauser SL, Longo DL, Jameson JL editors. Harrison´s Principles of Internal Medicine 15 Th ed. New York: McGraw-Hill; 2001: 1792-1804.

2. Sahel J, Cros R, Boury J, Sarles H. Clinicopathological conditions associated with pancreas divisum. Digestion 1982; 1: 23-29.

3. Smanio T. Proposed nomenclature and classification of the human pancreatic ducts and duodenal papillae. Study based on 200 postmortems. Int Surg 1969; 52: 125-133.

4. England RE, Newcomer MK, Leung JW, Cotton PB. Case report: annular pancreas divisum. A report of two cases and review of the literature. Br J Radiol 1995; 68: 324-8.

5. Song MH, Kim MH, Lee SK, Seo DW. The clinical usefullness of secretin-enhanced magnetic resonance pancreatography in patients with pancreas divisum and idiopathic acute pancreatitis. Gastrointest Endosc 2002; 55: 454-5.

6. Cohen SA, Siegel JH. Páncreas divisum: endoscopic therapy. Surg Clin North Am 2001; 81: 467-477.

7. Heyries L, Barthet M, Delvasto C, Zamora C, Bernard JP, Sahel J. Long-term results of endoscopic manegement of pancreas divisum with recurrent acute pancreatitis. Gastrointest Endosc 2002; 55: 376-81.

8. Boerma D, Huibregtse K, Gulik TM, Rauws EA, Obertop H, Gouma DJ. Long-term outcome of endoscopic stent placement for chronic pancreatitis associated with pancreas divisum. Endoscopy 2000; 32: 452-6.

9. Ertam A. Long-term results after endoscopic pancreatic stent placement without pancreatic papillotomy in acute recurrent pancreatitis due to pancreas divisum. Gastrointest Endosc 2000; 52: 9-14.

10. Varshney S, Johnson CD. Surgery for pancreas divisum. Ann R Coll Surg Engl 2002; 84: 166-9.

ileo bezoar

L.F. Fernández García, G. Blanco Fernández, L. Munuera Romero, J. Párraga del Moral , L.M. Vinagre Velasco , F. Téllez de Peralta
Servicio de Cirugía General y Digestiva (Dr. F. Téllez de Peralta). Hospital Infanta Cristina

RESUMEN

Los bezoares son aglomerados de materiales no digeribles que se localizan principalmente en el estómago. En un porcentaje alto los pacientes tienen cirugía gástrica previa (vagotomía + piloroplastia) o alteraciones en la dentición. Generalmente son asintomáticos hasta que dan complicaciones, siendo la obstrucción intestinal la más frecuente. Una vez establecido el diagnóstico, el tratamiento quirúrgico es necesario, intentando conducirlo hasta el ciego previa fragmentación a fin de evitar una enterotomía que aumentaría la morbilidad. Presentamos un caso de obstrucción intestinal por fitobezoar en una paciente sin patología previa, discutimos el diagnóstico y el tratamiento.

PALABRAS CLAVE:
Íleo, fitobezoar, obstrucción intestinal

INTRODUC CIÓN

Para J.B. Murphy (1857-1916), el término "ileus" no significa una entidad patológica. Su significado es el de una seguidilla de síntomas: dolor, náuseas, vómitos y la imposibilidad del contenido intestinal, para seguir hacia delante, o sea, coprostasis. Establecía igualmente una clasificación, en: a) Cuando el tránsito se altera por ausencia del peristaltismo hablamos de "ileo adinámico" o "ileo paralítico" (por falta de poder de contracción). b) Cuando el curso se perturba por trastornos de la contracción por hiper o disperistaltismo, se denominará "ileo dinámico simple" o "ileo espástico". c) Cuando hay verdadero obstáculo en la luz intestinal por lesiones patológicas definidas, "ileo mecánico-dinámico".

La palabra bezoar proviene del término persa "padzahr" o del árabe "badzehr" y significa "antídoto contra venenos"[1] . Son un conglomerado de distintas sustancias que no son digeridas por el tracto gastrointestinal. Se clasifican en varios tipos: fitobezoar (fibras vegetales); tricobezoar (pelos); ortobezoar (minerales con núcleo orgánico); gastrolitos (sustancias inorgánicas)[2] . El lugar más común de formación es el estómago, siendo la obstrucción intestinal, por su paso al intestino delgado, la forma de presentación más frecuente, aunque también pueden encontrarse en el esófago al ascender con el vómito[2].

Entre los factores predisponentes para la formación de los fitobezoares encontramos en primer lugar la cirugía gástrica previa[3] (piloroplastia + vagotomía, Billroth I...), seguida de consumo excesivo de kakis y otros cítricos , alteraciones en la dentición, trastornos psiquiátricos, diabetes, hipotiroidismo, alcoholismo..[3,4,5].

Presentamos el caso de una mujer de 50 años de edad sin antecedentes personales de interés, que acudió al servicio de urgencias por cuadro de obstrucción intestinal que resultó ser a consecuencia de un fitobezoar. Comentamos su diagnóstico y tratamiento.

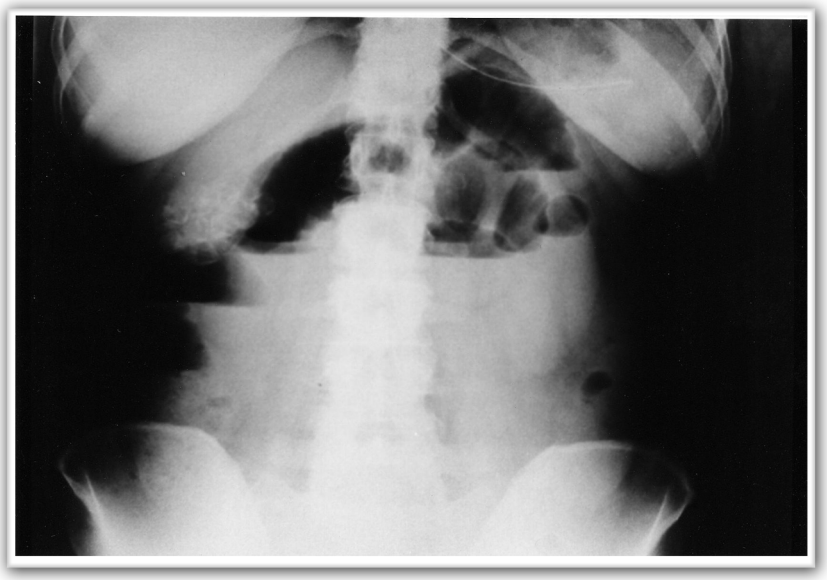

FOTOG. 1

CASO CLÍNICO

Mujer de 50 años de edad, con antecedentes personales de cólicos biliares de repetición y estreñimiento. Acude al servicio de urgencias por cuadro de dolor abdominal tipo cólico en epigastrio e hipocondrio derecho de 9 días de evolución, acompañado de nauseas y vómitos en los últimos 5 días con ausencia de emisión de gases y heces de 24 horas de evolución. La paciente manifestaba aumento de ruidos intestinales, astenia y anorexia. A la exploración estaba vigil, orientada y colaboradora con buen estado general, tensión arterial de 110/65; cabeza y cuello sin adenopatías; auscultación cardiopulmonar normal; abdomen globuloso, blando, depresible, doloroso en hipocondrio derecho pero con Murphy negativo, ruidos hidroaéreos aumentados; orificios herniarios libres. Tacto rectal: hemorroides grado I no complicadas, no doloroso, dedil manchado de heces normales. Analíticamente mostraba leucocitosis con neutrofília (17000, N.E 80.7%) y signos de infección urinaria, siendo el resto de parámetros normales. En la radiografía de abdomen en bipedestación aparecían niveles hidroaéreos y dilatación de asas de intestino delgado. Cálculos en zona vesicular (foto 1). Se realizó ecografía abdominal, mostrando mínima cantidad de liquido libre en Douglas; asas muy dilatadas con gran cantidad de líquido en su interior y litiasis vesicular.

Se instauró tratamiento conservador con dieta absoluta, reposición hidroelectrolítica, y descompresión gástrica, no resolviéndose el cuadro, por tanto se realizó laparotomía de urgencia encontrando cuerpo extraño impactado en ileon terminal, cuerpo extraño en estómago que ocupaba parcialmente la salida del píloro y litiasis vesicular.

Se practicó enterotomía longitudinal con extracción del cuerpo extraño más gastrotomía y extracción del material presente en el estómago y colecistectomía; se dejó dren en subhepático anterior. La anatomía patológica informó de cuerpo extraño de naturaleza vegetal. (foto 2).

El curso postoperatorio transcurrió dentro de la normalidad siendo dada de alta a los 7 días. A los 6 meses se le realizó un E.E.D. no apreciándose lesión alguna.

DISCUSIÓN

Los bezoares son conglomerados de material ingeridos que se pueden localizar en cualquier parte del tramo digestivo, aunque es el estómago el sitio más frecuente y la obstrucción intestinal su principal complicación.

Baudamant en 1779[6] describió el primer bezoar en el hombre y en 1833 Schoenbern extirpó el primer bezoar gástrico en un paciente[7].

Los bezoares se clasifican según el material que lo compone en: fitobezoar, tricobezoar , ortobezoares, gastrolitos[2].

Los fitobezoares se pueden presentar tanto en estómagos normales (23.7%), como en estómagos operados (76.3%)[3]. Entre los factores predisponentes para la formación de los fitobezoares en primer lugar se encuentra la cirugía previa sobre el estómago (vagotomía + piloroplastia, billroth I, II y gastroyeyunostomía) (76.3%)[3]. Otros factores lo constituyen el excesivo consumo de kakis y otros cítricos pues contienen altas concentraciones de tanino que junto con el HCL forman un cemento gelatinoso que favorecería la formación, la mala masticación o alteraciones en la dentición, trastornos endocrinos (diabetes, hipotiroidismo) que alteran el vaciado gástrico[3,4,5,6]. En un 20-25% de los pacientes no existen factores previos como es en nuestro caso[3].



FOTOG. 2

La clínica que presentan estos enfermos esta en función de las complicaciones. Si el fitobezoar se localiza exclusivamente en estómago aparecen síntomas dispépsicos y de mala digestión[8]. También por el decúbito pueden provocar hemorragia y perforación[2]. Pero es la obstrucción intestinal la clínica más frecuente por fragmentación e impactación del mismo en el intestino delgado, principalmente en ileon

terminal. En algunas ocasiones la obstrucción es incompleta, siendo descubierto por tránsito baritado[3, 5, 9].

La radiografía de abdomen en bipedestación nos confirmará la obstrucción intestinal con la presencia de los niveles hidroaéreos y la dilatación de asas o el neumoperitoneo por la perforación. En caso de obstrucción incompleta el transito de bario puede poner de manifiesto el bezoar pero puede confundirse con otras lesiones (adenomas, leiomiomas, metástasis de melanomas...); además se necesitan varias horas para completar el estudio no siendo posible en caso de urgencia.

La ecografía abdominal es operador dependiente y la distensión de asas hace difícil el diagnostico, pudiéndose igualmente confundir con ileo biliar, nódulo linfático etc[9].

Existen estudios en los cuales la T.A.C. alcanza una sensibilidad cercana al 90%, donde aparecen imágenes de heces en el intestino delgado [1,9,1,0].

A pesar de todo ello el diagnóstico preoperatorio de obstrucción intestinal por fitobezoar es difícil debiendo entrar en el diagnostico diferencial de las causas más frecuentes (adherencias, hernias, neoplasias, procesos inflamatorios...).

El tratamiento de los bezoares asintomáticos es en un principio su disolución enzimática[11] o su extracción por endoscopia [12, 13], pero una vez establecido el cuadro de obstrucción intestinal la intervención quirúrgica no se debe demorar. Se intentará fragmentar el bezoar y pasarlo a través de la válvula ileocecal al ciego evitando siempre que sea posible la enterotomía para no aumentar la morbilidad [3,4,5]. Es obligatorio explorar el resto del tracto digestivo para poder eliminar otros bezoares en otras localizaciones. Otras complicaciones más raras que necesitarían cirugía urgente son la impactación en el apéndice , en un divertículo de Meckel , o en la salida biliodigestiva[2] .

Siendo la posibilidad de recidiva del 13%[3], estos enfermos deben revisarse periódicamente a fin de que su tratamiento sea lo más precoz posible, antes de que se produzcan las complicaciones. Se les debe recomendar la disminución en la ingesta de fibra vegetal, que corrijan su problemas de masticación y dentición, tengan un buen control de su alteración endocrina y en los que no exista causa orgánica el uso de procinéticos [3,8].

Como conclusión podemos decir que el ileo bezoar es una entidad rara pero que tenemos que tener en cuenta en los pacientes con obstrucción intestinal, sobre todo si existen antecedentes de cirugía gástrica o alteraciones de la dentición principalmente.

BIBLIOGRAFÍA

1. Hidalgo A, Martinez M., Pernas J.C. Quiz case 2. EJR 1998; 28: 114-116.

2. Roldán JP, Martín R, Gómez L et al. Abdomen agudo por triple complicación de bezoar gástrico. Cir esp1998; 63: 70-72.

3. Escamilla C, Robles R, Parrilla P, Luján J, Lirón R, Torralba J. Intestinal obstruction and bezoars. J Am Coll Surg 1994; 179: 285-288.

4. Efrati Y, Freud E, Serour F, Klin B. Phytobezoar-induced ileal and colonic obstruction in childhood. J Pediatr Gastroenterol Nutr 1997; 25: 214-216.

5. Arada K, Yilmaz S, Calikoglu U, Ölçer T. Duodenal phytobezoar: a case report and review of the literature. Acta Gastroenterol Belg 1995; 58: 470-4.

6. Alonso M, Reyes G, Galea M, Puig J, Riux X. Oclusión intestinal por bezoar como complicación tras vagotomía piloroplastia. Cir esp 1990; 47: 354-348.

7. Billings P, Fanington G. Small bowel obstruction caused by bezoar from intestinal diverticuli. Br J Surg 1987; 74: 1186.

8. Morad N. Phytobezoar: a revisit to an unusual cause of acute small bowel obstruction. East Afr Med J 1995 Mar; 72: 203-4.

9. S-f ko, T- Lee, S-Ng. Small bowel obstruction due to phytobezoar: CT diagnosis. Abdom Imaging 1997 Sep-Oct; 22: 471-3.

10. Lincht M, Gold BM, Katz DS. Obstructing small bowel bezoar: diagnosis using CT. AJR 1999 Aug; 173: 500-1.

11. Nomura H, Kitamura T, Takahashi Y, Mai M. Small bowel obstruction during enzymatic treatment of gastric bezoar. Endoscopy 1997 Jun; 29: 424-6.

12. Kuo J.Y., Mo Lr., Tsai c.c, Yueh S.K., Lin R.C.., Hwang M.H. Endoscopic fragmentation of gastric phytobezoar by electrohydraulic lithotripsy. Gastrointestinal endoscopy 1993;39: 706-708.

13. Dólar E, Caner E, Ates B, Boyacioglu S, Sahim B. Endoscopy management of phytobezoars. Gastrointestinal endoscopy 1993;39: 604-605.

Diagnóstico electrocardiográfico del tromboembolismo pulmonar.

MªEugenia Fuentes Cañamero, Rafael Alonso González
Servicio de Cardiología. Hospital Infanta Cristina de Badajoz

Este electrocardiograma corresponde a un paciente varón de 40 años, sin antecedentes de interés que acudió al servicio de urgencias por disnea de mínimos esfuerzos de un mes de evolución. Lo más llamativo del registro es la presencia de ondas T invertidas profundas en derivaciones precordiales derechas (desde V1 a V3) y la existencia de una onda S en DI y una onda Q en DIII. A raíz de estos hallazgos electrocardiográficos se realizó un TC helicoidal torácico que confirmó el diagnóstico de tromboembolismo pulmonar bilateral masivo.

La anomalía electrocardiográfica más frecuente y que más tiempo se mantiene en la embolia de pulmón es la inversión de la onda T en las derivaciones precordiales, especialmente desde V1 a V4. Probablemente estas alteraciones electrocardiográficas son reflejo de isquemia ínfero-posterior secundaria a compresión de la coronaria derecha debida a sobrecarga de presión en el ventrículo derecho. Otros hallazgos electrocardiográficos habituales son el patrón SIQIII o SIQIIITIII, la desviación del eje a la derecha, el bloqueo completo o incompleto de rama derecha de nueva aparición y las arritmias auriculares del tipo de la taquicardia sinusal, la fibrilación o el flutter auricular o las extrasístoles supraventriculares frecuentes.

La embolia pulmonar puede ocasionar muchas más alteraciones electrocardiográficas que son menos comunes, como la rotación horaria o desplazamiento de la zona de transición a la izquierda, las alteraciones en V1 tipo QR, R>5 mm o R>S, la elevación del segmento ST en la cara inferior o en precordiales derechas, la onda P pulmonale o el bloqueo aurículoventricular de primer grado, entre otras.

Debido a que las variaciones electrocardiográficas en la embolia aguda de pulmón son transitorias, su sensibilidad en el diagnóstico está ligada al momento, en la evolución del cuadro clínico, en que se realice el registro. La severidad de las anomalías electrocardiográficas depende del tamaño del émbolo, de su efecto hemodinámico sobre el corazón y de la presencia o no de enfermedades pulmonares o cardiacas subyacentes que condicionen alteraciones en el electrocardiograma basal y que puedan acentuar o enmascarar los cambios electrocardiográficos.

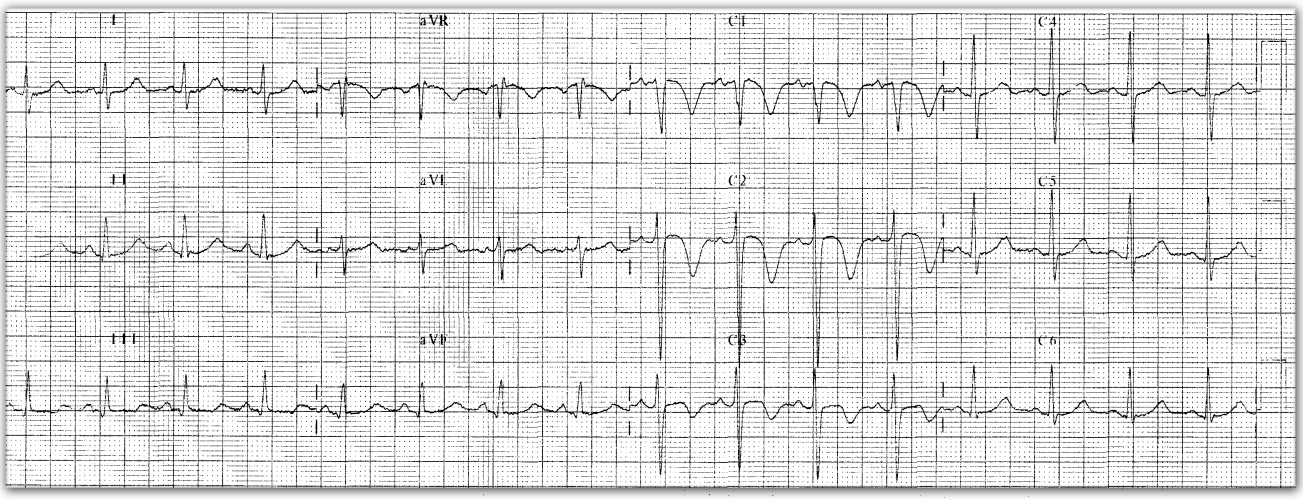

sin titulo

Faltan los autores
Hospital

El caso que se presenta corresponde a unas imágenes típicas de atelectasia lobar.

La radiografía PA muestra un aumento de densidad en el lóbulo superior derecho homogénea, con desplazamiento de la cisura menor hacia arriba. Dos de los signos clásicos de atelectasia o colapso.Además se oberva un desplazamiento del mediastino hacia el lado de la lesión, sobre todo puesto de manifiesto en la desviación de la tráquea y discreta elevación de hilio derecho, que tiene un aumento de densidad. Se añade una elevación del diafragma derecho e hiperinsuflación del resto del pulmón.Signos indirectos de la existencia de atelectasia.

La radiografía lateral muestra la opacidad homogénea de morfología triangular,con base periférica y vértice dirigido al hilio.Límites muy bien definidos,correspondientes a las cisuras menor y mayor desplazadas.

El diagnóstico es atelectasia del lóbulo superior derecho.

Una imagen de TC permite de nuevo valorar los signos de atelectasia y la obstrucción del bronquio lobar superior.Además muestra la presencia de pequeñas adenopatías en el mediastino pre y subcarinales.

El TC permite con mayor exactitud el estadiaje de la lesión. Tanto en la extensión local (T) como en la presencia de adenopatías (N) o metástasis a distancia (M)

El diagnóstico definitivo es por broncoscopia y tomas de biopsia que confirma la existencia de un **carcinoma de pulmón ,tipo e pidermoide** .

DISCUSIÓN

El cáncer de pulmón se manifiesta radiológicamente de dos formas fundamentales:

Nódulo-masa pulmonar periférica

Atelectasia obstructiva.

Los hallazgos radiológicos dependen del tipo histológico del tumor.

Los tumores epidermoides que representan el 25 % del total de casos, ocurren predominantemente en bronquios centrales y por tanto la manifestación radiológica más frecuente va a ser en forma de atelectasia o neumonitis obstructiva.

Aunque puede haber otras causas de atelectasia,como procesos inflamatorios (tuberculosis) que provocan estenosis bronquiales no neoplásicas,obstrucciones por cuerpos

T.C.

RX lateral

La tercera variedad de cáncer de pulmón es de células grandes. Representa entre 10- 20 % del total.Se presenta radiológicamente como masa periférica grande y con frecuencia adenopatías en mediastino y progresión rápida de la enfermedad.

El cuarto tipo es el denominado carcinoma de células pequeñas.Representa el 20- 25 % del total.Deriva de células neuroendocrinas y aperece en forma de múltiples adenopatías,incluso como metástasis extratorácicas,sin evidencia del tumor primario en el pulmón.

extraños o tapones de moco,incluso metástasis endobronquiales que den origen a manifestaciones radiológicas similares,la presencia de signos de colapso en una placa simple,en un paciente fumador importante o con otros factores de riesgo,tales como exposición a asbestos,fibrosis pulmonar.. obliga a descartar la existencia de un cáncer de pulmón.

El adenocarcinoma que probablemente sea el tipo celular más frecuente,hasta un 30 % del total de casos,aparece radiológicamente como una masa o nódulo pulmonar periférico,generalmente con bordes espiculados y ausencia de calcio-grasa en la lesión.

Una variedad del adenocarcinoma es el denominado bronquioloalveolar que puede simular radiológicamente un proceso neumónico.

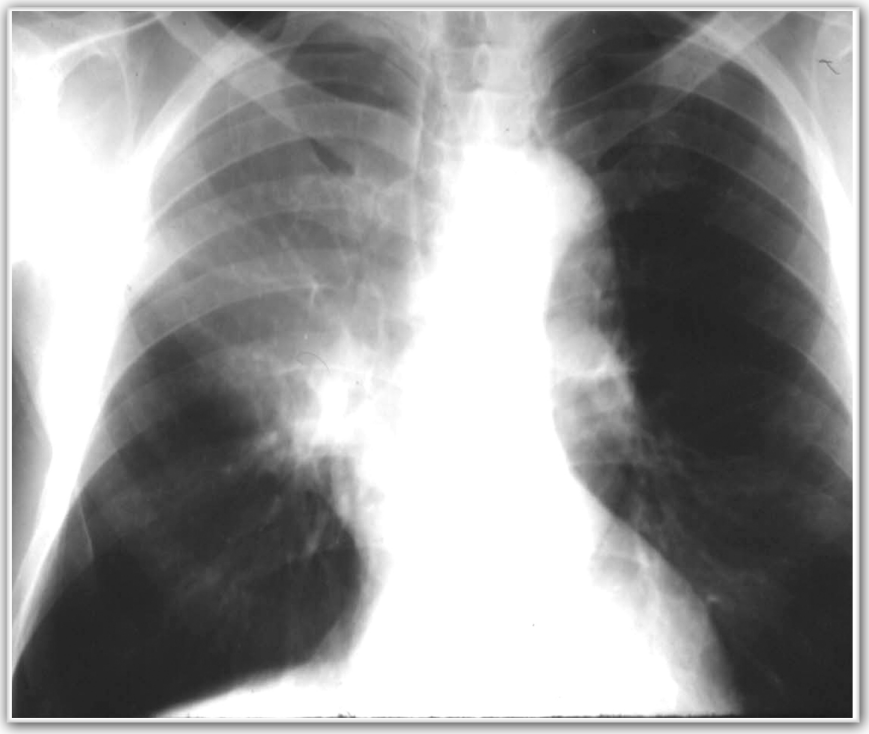

RX posteroanterior

Extremadura Médica considerará para su posible publicación todos aquellos trabajos relacionados con la patología en sus aspectos clínicos, quirúrgicos y experimentales. La Revista consta de las siguientes secciones:

ORIGINALES: Trabajos de investigación en patología médica, preferentemente prospectivos, con extensión máxima de 12 folios, a los que podrán añadir hasta un máximo de 6 figuras y 6 tablas. Se aconseja que el número de firmantes no sea superior a seis.

NOTAS CLINICAS: Descripción de uno o más casos clínicos de interés relevante y que mejoren de algún modo el conocimiento de esa patología en concreto. Su extensión máxima será de 5 folios y se admitirán además hasta 2 figuras y 2 tablas.

CARTAS AL DIRECTOR: Tienen como finalidad el exponer objeciones o comentarios a trabajos publicados recientemente en la Revista, de modo conciso y con una extensión máxima de dos folios, con posibilidad de añadir además una figura y una tabla, con un máximo de 6 citas bibliográficas, y un máximo de 3 autores.

OTRAS SECCIONES: Pueden incluirse Editoriales, Revisiones, Puestas al días , Temas de debate, Conferencias, Sesiones clínicas de casos cerrados, Números monográficos y Revisiones bibliográficas.

PRESENTACION DE LOS TRABAJOS

Se escribirán en hojas DIN-A4 mecanografiadas a doble espacio con letra tipo "Times New Roman", tamaño 11. Las hojas irán numeradas consecutivamente en el ángulo superior derecho. Los trabajos se remitirán por triplicado a: "Extremadura Médica", Colegio Oficial de Medicos, Avda de Colón, nº17, Badajoz.

Todos los trabajos **deberán ser enviados en formato electrónico** (en cualquier formato).

Además pueden ser enviados a los siguientes e-mail: **bureojc@terra.es; lorenzo.castrejon@wanadoo.es; anamaria.castanar@wanadoo.es**

Todos los trabajos aceptados quedarán como propiedad permanente de "Extremadura Médica", y no podrán ser reproducidos en parte o en su totalidad sin el permiso escrito de la Editorial de la Revista.

ESTRUCTURA

Como norma se adoptará el esquema convencional de un trabajo científico. Cada parte comenzará con una nueva página en el siguiente orden:

En la primera página se indicará por el orden en que se citan: título del trabajo, nombre y apellidos de los autores, centro y servicio(s) donde se ha realizado, nombre y dirección para correspondencia, y otras especificaciones consideradas necesarias.

En la segunda página constará : *a)* el resumen, de aproximadamente 200 palabras, con los puntos esenciales del trabajo, comprensibles sin necesidad de recurrir al artículo, y b) palabras clave en número de tres, de acuerdo con las incluidas en el Medical Subject Headings del Index Medicus. El Comité Editorial recomienda la presentación estructurado del resumen, siguiendo el esquema siguiente: 1) objetivos; 2) método; 3) resultados, y 4) conclusiones.

En la tercera página y siguientes constarán los diferentes apartados del trabajo científico: introducción, métodos, resultados, discusión y bibliografía. Para las notas clínicas se adoptará el siguiente esquema: introducción, observación clínica, discusión y bibliografía. La introducción será breve y proporcionará únicamente la explicación necesaria para la comprensión del texto que sigue. Los objetivos del estudio se expresarán de manera clara y específica. En él se describirá el diseño y el lugar donde se realizó el estudio. Además se detallará el procedimiento seguido, con los datos necesarios para permitir la reproducción por otros investigadores. Los métodos estadísticos utilizados se harán constar con detalle. En los resultados se expondrán las observaciones, sin interpretarlas, describiéndolas en el texto y complementándolas mediante tablas o figuras. La discusión recogerá la opinión de los autores sobre sus observaciones y el significado de las mismas, las situará en el contexto de conocimientos relacionados y debatirá las similitudes o diferencias con los hallazgos de otros autores. El texto terminará con una breve descripción de las conclusiones del trabajo.

AGRADECIMIENTOS.

Si se considera oportuno se citará a las personas o entidades que hayan colaborado en el trabajo. Este apartado se ubicará al final de la discusión del artículo.

REFERENCIAS BIBLIOGRÁFICAS .

Se presentarán según el orden de aparición en el texto con la correspondiente numeración correlativa. En el artículo constará siempre la numeración de la cita en número volado, vaya o no acompañada del nombre de los autores; cuando se mencionen éstos en el texto, si se trata de un trabajo realizado por dos, se mencionan ambos, y si se trata de varios se citará el primero seguido de la expresión et al.

Los nombres de las revistas deben abreviarse de acuerdo con el estilo usado en el *Index Medicus:* consultar la «List of Journals Indexed» que se incluye todos los años en el número de enero del *Index Medicus* (correo electrónico http://www.nlm.nih.gov). Se evitará en lo posible la inclusión como referencias bibliográficas de libros de texto y de Actas de reuniones.

En lo posible se evitará el uso de frases imprecisas como referencias bibliográficas y no pueden emplearse como tales «observaciones no publicadas» ni «comunicación personal», pero sí pueden citarse entre paréntesis dentro del texto.

Las referencias bibliográficas deben comprobarse por comparación con los documentos originales, indicando siempre la página inicial y final de la cita. A continuación se dan unos ejemplos de formatos de citas bibliográficas:

Revista

1) *Artículo ordinario.* Relacionar todos los autores si son seis o menos: si son siete o más, relacionar los seis primeros y añadir la expresión et al.
Nieto E, Vieta E, Cirera E. Intentos de suicidio en pacientes con enfermedad orgánica. Med Clin (Barc) 1992; 98: 618-621.
Soriano V, Aguado I, Fernández JL, Granada I, Pineda JA, Valls F et al. Estudio multicéntrico de la prevalencia de infección por el virus de la inmunodeficiencia humana tipo 2 en España (1990). Med Clin (Barc) 1992: 98: 771-774.

2) *Autor corporativo*
Grupo de Trabajo DUP España. Estudio multicéntrico sobre el uso de medicamentos durante el embarazo en España (IV). Los fármacos utilizados durante la lactancia. Med Clin (Barc) 1992; 98: 726-730. Siempre debe figurar un mínimo de un firmante hasta un máximo de seis. El resto de participantes figurarán en un *addendum.*

3) *No se indica el nombre del autor*
Coffee drinking and cancer of the pancreas [editorial]. BMJ 1981; 283: 628.

4) *Suplemento de un volumen*
Magni F, Rossoni G, Berti F. BN-52021 protects guinea pigs from heart anaphylaxis. Pharmacol Res Commun 1988; 20 Supl 5: 75-78.

5) *Suplemento de un número*
Gardos G, Cole JO, Haskell D, Marby D, Paine SS, Moore P. The natural history of tardive dyskinesia. J Clin Psychopharmacol 1988; 8 (4 Supl): 31S-37S.

6) *Número sin volumen*
Baumeister AA. Origins and control of stereotyped movements Monogr Am Assoc Ment Defic 1978; (3): 352-384.

7) *Indicación del tipo de artículo*
Cárdenes M, Artiles J, Arkuch A, Suárez S. Hipotermia asociada a eritromicina [carta]. Med Clin (Barc) 1992; 98: 715-716.
Fuhrman SA, Joiner KA. Binding of the third component of complement C3 by Toxoplasma gondii [resumen]. Clin Res 1987; 35: 475A.

8) *Trabajo en prensa*
González JA, Bueno E, Panizo C. Estudio de la reacción antigeno-anticuerpo en enfermedades exantemáticas. Med Clin (Barc). En prensa.

Libros y otras monografías

9) *Autor(es) personal(es)*
Colson JH, Armour WJ. Sports injuries and their treatment. 2.ª ed. Londres: S Paul, 1986.

10) *Directores o compiladores como autores*
Diener HC, Wilkinson M, editores. Drug-induced headache. Nueva York: Springer-Verlag, 1988.

11) *Capítulo de un libro*
Weinstein L, Swartz MN. Pathologic properties of invading microorganisms. En: Sodeman WA Jr, Sodeman WA, editores. Pathologic physiology: mechan isms of disease. Filadelfia: Saunders, 1974; 457-472.

12) *Actas de reuniones*
Vivian VL, editor. Child abuse and neglect: a medical community response. Actas de First AMA National Conference on Child abuse and neglect; 1984, marzo 30-31; Chicago. Chicago: American Medical Association, 1985.

TABLAS Y FIGURAS .

Las tablas se presentarán en hojas aparte que incluirán: a) numeración de la tabla con números arábigos; b) enunciado o título correspondiente, y *con* una sola tabla por cada hoja de papel. Se procurará que sean claras y sin rectificaciones. Las siglas y abreviaturas se acompañarán siempre de una nota explicativa al pie.

Las figuras se presentarán también en hoja aparte, numeradas por orden correlativo de su aparición, que se señalará en el texto. Se procurará utilizar papel fotográfico en blanco y negro, de buena calidad para permitir una correcta reproducción y con un tamaño de 9 x 12 cm o un múltiplo. Las fotografías irán numeradas al dorso mediante una etiqueta adhesiva, indicando el nombre del primer autor y el título del trabajo, además de una señal para mostrar la orientación de la figura. Se procurará en lo posible evitar la identificación de los enfermos.

NOTAS FINALES.

El Comité de Redacción acusará recibo de los trabajos enviados a la revista, que serán valorados por revisores anónimos y por el mismo Comité de Redacción, que informará acerca de su aceptación. Es necesario adjuntar las adecuadas autorizaciones para la reproducción de material ya publicado, en especial en las secciones por encargo. Se recomienda utilizar sobres que protejan adecuadamente el material y citar el número de referencia de cada trabajo en la correspondencia con la Editorial.

El autor recibirá las pruebas de imprenta del trabajo para su corrección antes de la publicación, debiendo devolverlas a la Editorial en el plazo de 48 horas.

FUTURO MUSEO DE HISTORIA DE MEDICINA DE EXTREMADURA

ENTIDADES COLABORADORAS

JUNTA DE EXTREMADURA. Consejería de Sanidad
UNIVERSIDAD DE EXTREMADURA. Facultad de Medicina
Servicio Extremeño de Salud
Colegio de Médicos de Badajoz
Ayuntamiento de Zafra
Asociación Amigos de la Historia de la Medicina de Extremadura
Coloquios Médico-Quirúrgicos

INFORMACIÓN Y CONTACTOS: C/ Huelva, 15 • 06300 ZAFRA (Badajoz) • Tlf. 924 550 787